Министерство здравоохранения РФ

Государственное образовательное учреждение высшего профессионального образования

МОСКОВСКИЙ ГОСУДАРСТВЕННЫЙ
МЕДИКО-СТОМАТОЛОГИЧЕСКИЙ УНИВЕРСИТЕТ
имени А.И.Евдокимова

Кафедра факультетской хирургии №2 лечебного факультета

ЖЕЛЧНОКАМЕННАЯ БОЛЕЗНЬ. ОСЛОЖНЕНИЯ ЖЕЛЧНОКАМЕННОЙ БОЛЕЗНИ.

Учебно – методическое пособие для студентов медицинских вузов

Москва 2022 г.

Авторы:

Леонтьева М.С., профессор кафедры факультетской хирургии №2 лечебного факультета МГМСУ им. А. И. Евдокимова, доктор мед. наук,

Майорова Ю.Б., доцент кафедры клинической и экспериментальной хирургии МБФ РНИМУ им. Н. И. Пирогова , доктор мед. наук .

.

УДК:

ББК

Рецензенты: Чудных С. М, заместитель главного врача по стационарной помощи ГБУЗ МКНЦ им. А. С. Логинова ДЗМ. Д.м.н., профессор.

Канадашвили О.В., доцент кафедры госпитальной хирургии института клинической медицины им. Н. В. Склифософского ФГАОУ ВО Первого МГМУ им. И. М. Сеченова

.

Настоящее пособие составлено в соответствии с рабочей программой дисциплины «Факультетская хирургия» лечебного факультета, разработанной на кафедре факультетской хирургии №2 лечебного факультета ГБОУ ВПО МГМСУ имени А. И. Евдокимова Минздрава России.

В данном учебно – методическом пособии освещены эпидемиология, классификация, этиологические и патогенетические факторы желчнокаменной болезни. Подробно описаны хирургическая анатомия и физиология желчного пузыря и внепеченочных желных протоков, клиническая картина, лабораторные и инструментальных принципы диагностики и дифференциальной диагностики желчнокаменной болезни и ее осложнений.

Авторы останавливается на современных миниинвазивных вмешательствах лечения неосложненных и осложненных форм заболевания. Учебно-методическое пособие содержит набор тестовых и ситуационных задач для оценки как исходного, так и итогового уровня знаний.

Пособие предназначено для студентов 4 и 5 курсов лечебного факультета медицинских вузов, а также для ординаторов слушателей факультета постдипломного образования. Кроме того, пособие оказывает помощь преподавателям в проведении практического занятия по теме «Желчнокаменная болезнь, острый холецистит».

Рекомедовано к изданию учебно-методическим Советом МГМСУ имени А. И. Евдокимова (протокол № от 2022)

Издание ГОУ ВПО МГМСУ имени А. И. Евдокимова, 2022

Оглавление.

1. Цель изучения темы……..3 стр.

2. Методика проведения практического занятия……5 стр.

3. Формы и возможности УИРС по теме занятия……6 стр

4. Схема карты курируемого больного…….6 стр.

5. Ориентировочная основа деятельности. Диагностика и лечение желчнокаменной болезни……9 стр.

6. Методы обучения студентов 4 курса на практическом занятии по теме «Желчнокаменная болезнь»……10 стр.

7. Примеры обучающих ситуационных задач по теме ЖКБ…11 стр.
8. Ответы на обучающие ситуационные задач по теме ЖКБ….12стр.

9. Педагогический контроль……..14 стр.

10. Тесты исходного уровня знаний……15 стр.

11. Ответы на тестовые задания……25 стр.

12. План проведения практического занятия со студентами….....26 стр.

13. Средства обучения…….....27 стр.

14. Хирургическая анатомия желчевыводящих путей и желчного пузыря……28 стр.

15. Желчнокаменная болезнь, клинические формы……35 стр.

16. Острый калькулезный холецистит, этиология, патогенез классификация……...37 стр.

17. Клиническая картина ОКХ, диагностика……43 стр.

18. Дифференцияальная диагностика ОКХ……..47 стр.

19.Лечение ОКХ……..50 стр.

20. Диагностика и лечение холедохолитиаза при ОКХ……59 стр.

21. Лечение больных ОКХ с высоким анестезиологическим риском..60 стр

22. Другие осложнения ЖКБ……63 стр.

23.Хронический калькулезный холецистит……64 стр.

ЦЕЛЬ изучения темы – формирование у студентов профессиональных умений диагностировать, назначить лечение различных клинических форм и осложнений желчнокаменной болезни.

Цели внеаудиторной самоподготовки студента (цели исходного уровня):

Студент должен знать:

1. Хирургическую анатомию и физиологию желчевыводящих путей и желчного пузыря .
2. Классификацию, эпидемиологию, этиологию и патогенез желчнокаменной болезни (ЖКБ).
3. Методы основного и дополнительного обследования больных желчнокаменной болезнью.
4. Клиническую картину всех осложнений желчнокаменной болезни.
5. Клиническую картину «схожих» с осложнениями ЖКБ заболеваний:перфоративной язвы, острого аппендицита, острого панкреатита, тромбоза мезентериальных артерий, расслоения аневризмы брюшной аорты, острой кишечной непроходимости, почечной колики.

Цели изучения темы на занятии (цели заключительные по теме – уровень подготовленности по теме).

Студент должен уметь:

1. Проводить расспрос и физикальное исследование пациентов, выявлять симптомы Ортнера, Мерфи, «френикус», Щеткина.

2. Поставить предварительный диагноз желчнокаменной болезни и ее осложнений.
3. Назначить лабораторно-инструментальные методы исследования для уточнения клинической формы желчнокаменной болезни: клинический, биохимический анализы крови, эзофагогастродуоденоскопию, УЗ- исследование органов брюшной полости, обзорную рентгенографию органов грудной и брюшной полостей.
4. Провести дифференциальную диагностику острого холецистита с перфоративной язвой, острым аппендицитом, острым панкреатитом, тромбозом мезернтериальрных артерий, расслоением аневризмы брюшной аорты, острой кишечной непроходимостью, почечной коликой и поставить окончательный диагноз с указаниемклинической формы, наличия осложнений.
5. Назначить комплексную противовоспалительную, антисекреторную и инфузионную терапию.
6. Установить показания к хирургическому лечению, выбрав правильную тактику операции.
7. Заполнять медицинскую документацию (истории болезни, консультативные заключения, рецепты, направления на лабораторные исследования)

Студент должен владеть методикой расспроса, объективного обследования больного ЖКБ и острым холециститом, уметь сформулировать предварительный и клинический диагнозы.

Студент должен знать:

1.Этиологию, патогенезЖКБ и ее осложнений.

2.Клиническое проявление различных осложнений ЖКБ.

3. Основные направления комплексного патогенетически обоснованного консервативного лечения больных острым холециститом.(ОХ).
4. Показания к хирургическим методам лечения осложнений ЖКБ, включая миниинвазивные вмешательства.

Продолжительность занятия - 4 часа

Место проведения занятия – учебная комната и палаты хирургического отделения, палата интенсивной терапии и реанимации.

Перечень курируемых больных - больные ЖКБ, острым холециститом, а также больные холангиолитиазом, осложненным механической желтухой, в городских стационарах – госпитализированные пациенты при проведении предоперационного обследования и подготовки к операции.

Перечень наглядных пособий.

В учебной комнате следует иметь электронный носитель или стенд, где должны быть представлены следующие схемы и рисунки:

1) Современная классификация основных форм ЖКБ и ее осложнений

2) Хирургическая анатомия желчевыводящих протоков и желчного пузыря..

3) Схема патогенеза ЖКБ и ее осложнений.

В учебном классе можно также разместить стенд, где схематически изображены последовательные этапы диагностического и лечебного алгоритмов при различных осложнениях ЖКБ.

План проведения практического занятия и распределение времени.

1-й час.

А. Введение…….. 5 мин.

Б. Контроль исходного уровня знаний…… 25 мин.

В. Закрепление знания по теоретическим основам изучаемой темы……..... 15 мин.

Перерыв 10 мин.

2-й час.

Закрепление знаний по этиологии и патогенезу желчнокаменной болезни (ЖКБ), клинической симптоматики различных форм ЖКБ, осложнений.

А. Анализ жалоб больного, истории настоящего заболевания…… 15мин.

Б. Объективное обследование больного……. 20 мин.

В. Формулировка диагноза и его обоснование……..... 10мин.

Перерыв 10 мин.

3-й час

Формирование умения правильно провести объективное обследование больного, анализировать клиническую картину, ставить диагноз ……..... 45 мин.

Перерыв 10 мин.

4-й час

А. Формирование умения сформулировать и обосновать клинический диагноз и проводить дифференциальный диагноз……10 мин

Б. Изучение основных принципов хирургического лечения неосложненой ЖКБ и ее осложнений. Абсолютные и относительные показания к оперативному лечению ЖКБ и острого холецистита (ОХ). Виды операций при различных осложнениях ЖКБ……... 10мин

В. Определение эффективности занятия…… 20 мин

Г. Заключение преподавателя и задание на самоподготовку к следующему занятию……. 5 мин.

Методика проведения занятия, отработка учебно-целевых вопросов.

Первый час *занятия* проводится в учебной комнате.

После проверки присутствующих преподаватель останавливается на актуальности изучаемой темы, подчеркивая, что ЖКБ является широко распространенным заболеванием. До10—15 % взрослого населения развитых стран (Европа, Северная Америка, Россия) болеют язвенной болезнью.

Это обьясняется не только генетической предрасположенностью людей, но и привычками питания, в частности, потреблением легкоусваиваемых углеводов и жиров.

В странах Азии, Африки частота заболеваниемости ЖКБ значительно ниже – 3-3,5%.

В тоже время частота осложненных форм ЖКБ остается высокой.

По данным отечественных и зарубежных исследований, у каждого пятого-шестого пациента желчнокаменной болезнью, при обследовании выявлены конкременты желчевыводящих протоков (холангиолитиаз). Это может быть причиной тяжелых осложнений ЖКБ (механической желтухи, гнойного холангита, абсцессов печени, билиодигестивных свищей и т. д.).

Общеизвестно, что летальность при оперативных вмешательствах по поводу осложнений ЖКБ особенно у пациентов пожилого возраста с коморбидностью в десятки раз выше, чем при плановых операциях.

Каждый студент получает ситуационную задачу для оценки исходного уровня знания студентов. Ответы на поставленные вопросы должны быть краткими, даются в письменном виде. Всего предлагается 3-4 варианта задач с тем, чтобы в ходе занятия преподаватель мог проверить правильность ответа.

Обсуждение узловых вопросов темы.

На основании анализа ответов студентов на тестовые задачи преподаватель может сориентироваться, какие разделы темы хуже понятны студентам. В форме дискуссия преподавателя со студентами подробно разбираются все неясные допросы.

Второй час занятия - закрепление знаний. Для их уточнение проводится курация больных ЖКБ, как неосложнонной, так и острым холеци ститом. Эта часть занятия проводится в палате отделения.

Студент, курирующий разбираемого больного, докладывает жалобы и анамнез заболевания. При этом преподаватель просит других студентов дать оценку тому или иному симптому или каким-нибудь особенностям в анамнезе заболевания.

Преподаватель проводит объективное исследование больного, спрашивая при этом о диагностической ценности того или иного симптома. Затем 3-4 студента из группы самостоятельно под контролем преподавателя проводят объективное обследование больного. Для совместной курации следует выби-

рать больного именно осложненной ЖКБ, т.к. такая форма заболевания наиболее часто встречаются в повседневной практике врача.

Третий час занятия - самостоятельная курация больных с различными формами ЖКБ или ее осложнений.

Студенческая группа разбивается на подгруппы на 3-4 человека. Студенты самостоятельно собирают анамнез и проводят объективное исследование больного с учетом схемы, данной в задании на самоподготовку. Необходимо подчеркнуть, что объективное исследование должны провести все студенты для приобретения практических навыков. По окончании обследования больного студенты пишут краткий эпикриз, где отражаются основные клинические симптомы ЖКБ, данные объективного исследования. На основании этого формулируется развернутый клинический диагноз и намечаются пути лечения курируемого больного.

В ходе занятия преподаватель поочередно переходит от одной группы студентов к другой, контролируя правильность обследования больного студентами. Студенты демонстрируют преподавателю умение распознавать клинические симптомы заболевания, умение правильно провести объективное исследование больного. Эта часть занятия проводится в палатах.

Формы и возможности УИРС по теме занятия

1. Современные миниинвазивные способы лечения острого холецистита.
2. Современные миниинвазивные эндоскопические способы лечения-механической желтухи.
3. Способы хирургического лечения больных пожилого возраста с сопутствующими заболеваниями в стадии декомпенсации.

Карта курируемого больного (заполняется студентами на практическом занятии).

Ф.И.О. -
Возраст -
Дата госпитализации в стационар -
Жалобы
Местные -
Общие -
Анамнез заболевания
Анамнез жизни
Настоящее состояние больного Status praesens
Кожные покровы и видимые слизистые
Подкожно-жировая клетчатка
Лимфатические узлы
Костно-мышечная система
Система органов дыхания

Система органов кровообращения
Система органов мочевыделения
Система органов пищеварения, Местный статус (St. localis)

Предварительный диагноз
План обследования больного 1.2.3.4.5.6.7.8…
Клинический диагноз
Обоснование диагноза
Дифференциальный диагноз (для данного больного)
Выбор метода лечения больного, показание к экстренной операции
Планируемый вид оперативного вмешательства

ОРИЕНТИРОВОЧНАЯ ОСНОВА ДЕЯТЕЛЬНОСТИ:
Диагностика и лечение желчнокаменной болезни.

1.Опрос, выявление жалоб

Жалобы на тупые, ноющие боли в правой половине эпигастральной области, возникающие через 2-3 часа после последнего приема пищи, часто - жирной, острой, жареной, купирующиеся нъекциями спазмолитиков и анальгетиков, тошноту, изжогу, эпизодическую рвоту, кислым желудочным содержимым, с примесью желчи, горький привкус во рту, подъем температуры тела до субфебрильных значений.

2. Сбор анамнеза

Начало заболевание – в 2012г, болевой приступ был спровоцирован обильным приемом жирной,жареной пищи. После купировани приступа в условиях стационара при УЗИ в просвете желчного пузыря были ваявлены конкременты. От операции в 2012г.больная отказалась.

3. Объективное обследование

- Состояние средней тяжести
- Температура тела субфебрильная,
- Форма живота округлая
- Болезненность эпигастральной области выражена
- Напряжение мышц есть,
- С-м Щеткина отрицательный
- С-мыОртнера, Мерфи, «френикус» положительный

- Анализ крови: Лейкоцитоз, ускорение СОЭ, сдвиг формулы влево, СРБ повышен
- УЗИ Увеличенный в размерах желчный пузырь, стенки без «двойного контура»,
- паравезикально жидвости нет.
- Обзорная рентгеноскопия Признаков свободного газа и жидкости в брюшной полости нет

ЭГДС Эндоскопическая картина хронического гастрита, дуоденита.

Желчнокаменная болезнь, острый холецистит.

Консервативная противовоспалительная терапия.

1. Эвакуация содержимого желудка
2. Отказ от приема пищи через рот, щелочное питье
3. Антисекреторная
4. Анальгетическая,
5. Спазмолитики, холинолитики
6. Дезинтоксикационная
7. Инфузионная терапия с коррекцией КЩС и контроль диуреза
8. Антибиотики широкого спектра

Хирургическое в течение 48-72 часов от начала приступа:

1. Холецистэктомия лапароскопическим доступом
2. Холецистостомия по показаниям при высоком анестезиологическом риске миниинвазивным способом

МЕТОДЫ ОБУЧЕНИЯ студентов 4 курса НА ПРАКТИЧЕСКОМ ЗАНЯТИИ по теме «Желчнокаменная болезнь»

Цель изучения темы	Группа методов	Конкретное обучающее действие
Формирование у студентов профессиональных ***умений диагностировать*** различные формы ЖКБ	Выполнение умственных действий	Курация больных в палате
Формирование у студентов профессиональных ***умений диагностировать*** различные формы ЖКБ	Выполнение умственных действий	Оценка результатов лабораторных и инструментальных исследований (ультразвукового, рентгенологического, компьютерной томографии) по данным истории болезни, и отдельным результатам анализов и рентгенограмм.
Формирование у студентов профессиональных ***умений диагностировать*** различные формы ЖКБ	Выполнение мануальных действий	Пальпация, перкуссия, выявление симптомов локальной болезненности в зоне Шофара, точке Дежардена, области проекции дна желчного пузыря на ПБС определение симптомов Щеткина, Ортнера, Мерфи
Формирование у студентов профессиональных ***умений назначать лечение*** различных форм ЖКБ, выставлять показания для хирургического лечения	Выполнение умственных действий	Учебная ролевая игра для диагностической и лечебной тактики при остром калькулезном холецистите и механической желтухе, вызванной холедохолитиазом.
Формирование у студентов профессиональных ***умений назначать лечение*** различных форм ЖКБ	Выполнение умственных действий	Решение ситуационных задач
Формирование у студентов профессиональных ***умений назначать лечение*** различных форм ЖКБ	Учебно-исследовательская работа студентов	Просмотр и обсуждение презентаций на тему « Современные миниинвазивные эндоскопические методики лечения Острого холецистита, осложненного механической желтухой», подготовленных студентами в рамках самостоятельной внеаудиторной работы.

Примеры обучающих ситуационных задач по теме ЖКБ и ОКХ.

1. Больной 64 лет поступил с клинической картиной острого калькулезного холецистита. На вторые сутки от момента поступления на фоне консервативной противовоспалительной и инфузионной терапии возникли острые боли в правом подреберье, распространившиеся по всему животу, гипертермия до 39 градусов. При осмотре состояние тяжелое, бледен, тахикардия до 120 в 1 минуту.АД 100 и 70 мм.рт.ст. Язык сухой, обожен белым налетом. Живот втянут, в акте дыхания не участвует. Отмечаются выраженная болезненность при пальпации живота и напряжение мышц во всех отджелах. Положительные симптомы Щеткина, Спижарного, Раздольского, Кушниренко.

О каком осложнении следует думать?

а) острый деструктивный панкреатит

б) подпеченочный абсцесс

в) перфорация желчного пузыря, перитонит

г) желчнокаменная непроходимость кишечника

д) тромбоз мезентериальных сосудов.

Как уточнить диагноз? Ваша лечебная тактика?

2. Больная 62 лет оперирована по поводу хронического калькулезного холецистита. Произведена холецистэктомия лапароскопическим доступом, дренирование брюшной полости. Оперативное вмешательство выполнено без осложнений. В течение первых суток после операции отмечено снижение артериального давления, уровня гемоглобина, бледность кожных покровов, тахикардия.

Какое послеоперационное осложнение следует заподозрить?

а) инфаркт миокарда

б) тромбоэмболию легочной артерии

в) острый послеоперационный панкреатит

г) динамическую кишечная непроходимость

д) внутрибрюшное кровотечение.

Как подтвердить ваше предположение? Какова лечебная тактика?

3. Больная 55 лет, перенесшая 2 года назад холецистэктомию, поступила с клинической картиной желтухи. Жалуется на желтушность кожных покровов и склер, кожный зуд, потемнение цвета мочи, обесцвечивание кала, постоянные тупые, ноющие боли в эпигастральной области. При исследовании биохимических показателей крови общий билирубин 200 ммоль/л, прямой 155 ммоль/л, АСТ 45 МЕ, АЛТ 50 МЕ.

Что требуется для уточнения диагноза? Какая лечебно-диагностическая тактика в подобном случае? Что такое симптом Курвуазье?

4. Больная 87 лет поступила в клинику с диагнозом острого калькулезного холецистита. Страдает также ИБС, постоянной формой мерцательной аритмии и ожирением 4 степени. Ранее в 2012 и 2013 годах перенесла ОНМК. Температура тела 38,5 градусов, лейкоцитоз 14000 со сдвигом лейкоцитарной формулы влево. СРБ 200 ед.

При выполнении УЗИ- в просете желчного пузыря 4 конкремента до 1.3 см в диаметре, пузырь увеличен в размерах, стенки отечны.Признаков скопления свободной жидкости в подпеченочном пространстве нет.. Ваша тактика:

а) консервативное лечение, рекомендации ,

б) холецистэктомия в отсроченном порядке ,

в) холецистэктомия в плановом порядке,

г) наложение микрохолецистостомы под контролем УЗИ с последующей санацией просвета желчного пузыря,

д) наложение холецистостомы при лапаротомии или лапароскопически.

Что такое «ультразвуковой симптом Мерфи»?

Ответы на обучающие ситуационные задач по теме ЖКБ и ОКХ.

1. У больного острым калькулезным холециститом, несмотря на консервативную противовоспалительную терапию, произошла деструкция стенки желчного пузыря (форма острого холецистита – гангренозно-перфоративный), осложнившаяся распространенным желчным перитонитом**.** Для уточнения диагноза необходимо выполнить УЗИ, при котором будут выявлены признаки свободной жидкости в животе. По жизненным показаниям больному требуется экстренная операция – верхне-срединная лапаротомия, устранение источника перитонита в виде холецистэктомии, санация и дренировыание брюшной полости. Учитывая кротковременность осложнения (до нескольких часов).

2. В первые сутки после операции холецистэктомии лапаро копическим доступом у больной у больной возникло внутрибрюшное кровотечение, причиной которого явилось соскальзывание лигатуры (металлической скрепки) с культи пузырного протока. Диагноз осложнения подтверждается диагностической лапароскопией, носящей лечебное значение. При ней находится источник кровотечения – культя пузырного протока, повторно клиппируется. Подпеченочное пространство санируется, удаляются кровяные сгустки, кровь, В подпеченочном пространстве оставляется дренажная трубка на 24 часа.

3. У больной, перенесший 2 года назад операцию холецистэктомию, - постхолецистэктомический синдром в виде холангиолитиаза, что повлекло возникновение механической желтухи (гипербилирубинемия за счет прямой фракции билирубина). Уточнить диагноз возможно при выполнении МРТ в холангиогенном режиме, или МСКТ с болюсным контрастированием. Затем больной показано выполнение ЭРПХГ, папиллосфинктеротомия и литэкстракция корзинкой Дормиа или фрагментация конкрементов.Для профилактики острого панкреа-

тита показана проведение в течение нескольких суток профилактической противопанкреатической терапии.

Симптом Курвуазье (сочетание безболевой желтухи и увеличенного в размерах желчного пузыря) патогномоничен при раке головки поджелудочной железы.

4. Больной пожилого возраста с повышенным анестезиологическим риском показан миниинвазивный метод лечения острого калькулезного холецистита в виде пункции и дренирования просвета желчного пузыря под УЗ-контролем с последующей его санацией для ликвидации воспалительных явлений на фоне противовоспалительной консервативной терапии. УЗ-симптом Мерфи – это быраженная болезненность в точке проекции дна желчного пузыря при выполнении УЗИ и надавливании датчиком аппарата на вышеуказанную область.

ПЕДАГОГИЧЕСКИЙ КОНТРОЛЬ

1.Методы педагогического контроля в соответствии с целями изучения дисциплины «Хирургические болезни». Специальность «Лечебное дело»

Раздел «Факультетская хирургия» Тема «Желчнокаменная болезнь».

№	Цели	Методы контроля	Конкретное контролирующее действие
Цели внеаудиторной самоподготовки (цели исходного уровня). ***Студент должен знать*:**			
1	**…**этиологию, патогенез ЖКБ, классификацию, осложнения ЖКБ	тестирование	карта с тестовыми заданиями
2	**…**методы обьективного и лабораторного и инструментального обследования больных **ЖК**Б и ее осложнений	тестирование	карта с тестовыми заданиями
3	…клиническую картину неосложненной ЖКБ и всех основных осложнений	тестирование	карта с тестовыми заданиями
4	…клиническую картину всех «схожих» с осложненной ЖКБ заболеваний: острого аппендицита, перфоративной язвы желудка и 12-перстной кишки, почечной колики, острого панкреатита, ОКН, артерио-мезентериального тромбоза, разрыва аневризмы брюшной аорты	тестирование	карта с тестовыми заданиями
5	…методы комплексной противовоспалительной антисекреторной инфузионной терапии, показания к хирургическому лечению ОКХ, сроки выполнения операции	тестирование	карта с тестовыми заданиями
Цели изучения темы на занятии (цели заключительные по теме «Желчнокаменная болезнь» - уровень подготовленности по теме). **Студент должен уметь:**			
1.	проводить расспрос и физикальное исследование пациентов ЖКБ и ОКХ, выявлять клинические симптомы локальную болезненность в зоне Шофара, симптомы Ортнера-Грекова, Мерфи,Щеткина	эксперт-ный	Опрос (вопрос – ответ)
2.	поставить предварительный диагноз ЖКБ и ОКХ на основании клинической картины	эксперт-ный	курация больных в палате
3.	назначить лабораторно-инструментальные методы обследования: общий, биохимические анализы крови, УЗИ, обзорную рентгенографию органов брюшной полости, ЭГДС.	эксперт-ный	решение ситуационных задач
4.	провести дифференциальную диагностику ОКХ с острыми хирургическими заболеваниями органов брюшной полости: *ОКН,* перфоративной язвы , ост-	эксперт-	решение ситуационных задач

	рым аппендицитом, острым панкреатитом	ный	
5	провести дифференциальную диагностику механической желтухи при холангиолитиазе с желтухой при других заболеваниях	эксперт-ный	решение ситуационных задач

Задания по теме «Желчнокаменная болезнь», сформулированные в тестовой форме для студентов 4-го курса по дисциплине «Хирургические болезни» специальности «Лечебное дело». Раздел Факультетская хирургия.

Тесты исходного уровня знаний.

Выберите один или несколько правильных ответов.

1. Острый холецистит обычно начинается с:

а) повышения температуры

б) появления рвоты

в) болей в правом подреберье

г) расстройства стула

д) тяжести в эпигастральной области

2. Приступ печеночной (желчной) колики возникает:

а) внезапно, остро

б) после продромального периода

в) исподволь, постепенно

г) после длительного голодания

д) после переохлаждения.

3. Характерным лабораторным признаком острого неосложненного холецистита является:

а) диастазурия

б) лейкоцитоз

в) гипогликемия

г) глюкозурия

д) гипербилирубинемия

4. Основным методом исследования больных неосложненным холециститом является:

а) инфузионная холеграфия

б) ЭРПХГ

в) УЗИ желчного пузыря

г) лапароскопия

д) гастродуоденоскопия

5. Ширина холедоха в норме равна:

а) до 0,5 см

б) 0,6-1,0 см

в) 1,1-1,5 см

г) 1,6-2,0 см

д) свыше 2,0 см

6. Индекс литогенности желчи определяется соотношением:

а) холестерина, билирубина и лецитина

б) билирубина, желчных кислот и лецитина

в) холестерина, желчных кислот и билирубина

г) холестерина, желчных кислот и лецитина

д) билирубина и лецитина

7. Больному с гангренозным холециститом показано:

а) консервативное лечение

б) отсроченная операция

в) принятие решения зависит от возраста больного

г) операция при отсутствии эффекта от консервативной терапии

д) экстренная операция

8. Больным с неосложненным калькулезным холециститом чаще всего выполняют:

а) холецистостомию

б) холецистэктомию от шейки

в) холецистэктомию от дна

г) лапароскопическую холецистостомию

д) холецистэктомию с дренированием холедоха по Холстеду-Пиковскому

9. Для желтухи на почве холедохолитиаза характерно:

а) уробилинурия

б) повышение щелочной фосфатазы

в) нормальный или пониженный белок в крови

г) повышение билирубина крови за счет прямой фракции

д) нормальные или умеренно повышенные трансаминазы

10. С перемещением камня из желчного пузыря в холедох развивается

а) печеночная колика

б) желтуха

в) гнойный холангит

г) стенозирующий папиллит

д) синдром Бадда-Хиари

11. Больной желтухой на фоне холедохолитиаза нуждается в:

а) экстренной операции

б) консервативном лечении

в) срочной операции после предоперационной подготовки

г) ликвидация холестаза в виде ЭРПХГ и литэкстракции

д) плазмаферезе

12. К осложнениям острого калькулезного холецистита относят:

а) варикозное расширение вен пищевода

б) механическую желтуху

в) эмпиема пузыря

г) холангит

д) подпеченечный абсцесс

е) перфорация пузыря и перитонит

13. При остром калькулезном холецистите может применяться:

а) экстренная операция

б) срочная операция

в) консервативная терапия и в дальнейшем плановая операция

г) только консервативная терапия

д) все перечисленное

14. Симптом Курвуазье характерен для:

а) острого калькулезного холецистита

б) рака головки поджелудочной железы

в) индуративного панкреатита

г) опухоли большого дуоденального соска

д) опухоли холедоха

15. Камнеобразованию в желчном пузыре способствуют:

а) застоя желчи в пузыре

б) обменных нарушений

в) воспалительных изменений в желчном пузыре

г) дискинезии желчевыводящих путей

д) нарушения секреции поджелудочной жёлезы

16. Для уточнения характера желтухи и ее причины возникновения используется:

а) компьютерная томография

б) внутривенная холецистохолангиография

в) чрезкожнаячрезпеченочнаяхолангиография

г) ЭРПХГ

д) УЗИ

е) МРТ в холангиогенном режиме

17. Желчнокаменная болезнь осложняется:

а) пузырно-дуоденальным свищом

б) холангиолитиазом и механической желтухой

в) острым холециститом

г) водянкой и эмпиемой пузыря

д) рубцовыми стриктурами желчных путей

е) наружными и внутренними желчными свищами

ж) синдромом Миризи

з) вторичным циррозом печени

и) всеми перечисленными осложнениями

18. Перемежающаяся желтуха вызывается:

а) вклиненным камнем терминального отдела холедоха

б) опухолью холедоха

в) камнем пузырного протока

г) вентильным камнем холедоха

д) структурой холедоха

19. В случае желчнокаменной болезни экстренная операция показана:

а) при окклюзии пузырного протока

б) при холецистопанкреатите

в) при перфоративном холецистите

г) при механической желтухе

д) при печеночной колике

20. Метод выбора в лечении хронического калькулезного холецистита:

а) растворение конкрементов литолитическими препаратами

б) микрохолецистостомия

в) дистанционная волновая литотрипсия

г) холецистэктомия

д) комплексная консервативная терапия

Тесты заключительного уровня знаний.

Выберите один или несколько правильных ответов.

21. Больная 57 лет поступила с умеренно выраженными болями в правом подреберье, иррадиирующими в лопатку. В анамнезе хронический калькулезный холецистит. В показателях общего анализа крови изменений не отмечается. Желтухи нет. При пальпации определяется увеличенный, умеренно болезненный желчный пузырь. Температура нормальная. Ваш диагноз?

а) эмпипема желчного пузыря

б) рак головки поджелудочной железы

в) водянка желчного пузыря

г) острый перфоративный холецистит

д) эхинококк печени

22. Какие обстоятельства являются решающими при решении вопроса о необходимости планового хирургического лечения при холецистите?

а) выраженный диспептический синдром

б) длительный анамнез

в) сопутствующие изменения печени

г) наличие эпизодов рецидивирующего панкреатита

д) наличие конкрементов в желчном пузыре

23. Что является наиболее частой причиной развития механической желтухи?

а) рубцовые стриктуры внепеченочных желчных путей

б) холедохолитиаз

в) рак головки поджелудочной железы

г) эхинококкоз печени

д) метастазы в печень опухолей

24. Больная 56 лет, длительное время страдающая желчнокаменной болезнью, поступила на 3-й сутки от начала обострения заболевания. Проведение комплексной консервативной терапии не привело к улучшению состояния больной. По мере наблюдения отмечено значительное вздутие живота, схваткообразный характер болей, повторная рвота с примесью желчи. При рентгенографии брюшной полости пневматоз тонкой кишки, аэрохолия. Диагноз:

а) острый перфоративный холецистит, осложненный перитонитом

б) острый деструктивный холецистопанкреатит

в) динамическая непроходимость кишечника

г) желчнокаменная кишечная непроходимость

д) острый гнойный холангит

25. Какое сочетание клинических симптомов соответствует синдрому Курвуазье?

а) увеличенный безболезненный желчный пузырь в сочетании с желтухой

б) увеличение печени, асцит, расширение вен передней брюшной стенки

в) желтуха, пальпируемый болезненный желчный пузырь, местные перитонеальные явления

г) отсутствие стула, схваткообразные боли, появление пальпируемого образования брюшной полости

д) выраженная желтуха, увеличенная бугристая печень, кахексия

26. Какова хирургическая тактика при установленном диагнозе желчнокаменной непроходимости кишечника?

а) комплексная консервативная терапия в условиях реанимационного отделения

б) терапия в сочетании с эндоскопической декомпрессией тонкой кишки

в) срочное хирургическое вмешательство: холецистэктомия с разделением билиодигестивного свища, энтеротомия, удаление конкремента

г) срочное хирургическое вмешательство: холецистэктомия, удаление желчного конкремента

д) парансфральная блокада в сочетании с сифонной клизмой

27. У больной, перенесшей эндоскопическую папиллосфинктеротомию, выражен болевой синдром в эпигастральной области с иррадиацией в поясницу, повторные рвоты, не приносящие на высоте болей облегчение, вздутие живота. Выражен лейкоцитоз и повышение уровня амилазы сыворотки. О каком осложнении следует думать?

а) перфорация 12-перстной кишки

б) острый холангит

в) желудочно-кишечное кровотечение

г) острый панкреатит

д) непроходимость кишечника

28. Какое исследование обладает наибольшей информативностью для диагностики острого калькулезного холецистита?

а) пероральная холецистохолангиография

б) лапароскопия

в) обзорный рентгеновский снимок брюшной полости

г) УЗИ

д) эндоскопическая ретроградная холангиопанкреатография

29. Больной 64 лет поступил с клинической картиной острого калькулезного холецистита. На вторые сутки от момента поступления на фоне консервативной терапии возникли острые боли в правом подреберье, распространившиеся по всему животу. При осмотре состояние тяжелое, бледен, тахикардия. Отмечаются напряжение мышц живота и перитонеальные явления во всех его отделах. О каком осложнении следует думать?

а) острый деструктивный панкреатит

б) подпеченочный абсцесс

в) перфорация желчного пузыря, перитонит

г) желчнокаменная непроходимость кишечника

д) тромбоз мезентериальных сосудов

30. Для холангита наиболее характерно сочетание симптомов:

1) желтуха

2) лихорадка с ознобом

3) анемия

4) лейкоцитоз

5) асцит

а) 1,2,3 б) 1,2,4 в) 3,4,5 г) 2,5 д) 2,3,5

31. Какое из указанных обстоятельств является противопоказанием для наложения микрохолецистостомы?

а) внутрипеченочное расположение желчного пузыря

б) пожилой и старческий возраст больных

в) перфоративный холецистит с развитием перитонита

г) отсутствие конкрементов в желчном пузыре

д) развитие эмпиемы желчного пузыря

32. Больная 43 лет, длительно страдающая калькулезным холециститом, поступила в клинику с болями в правом подреберье, эпигастрии опоясывающего характера. Отмечает повторную рвоту. Состояние средней тяжести, иктеричность склер и кожных покровов. Тахикардия, напряжение мышц передней брюшной стенки, парез кишечника. Из лабораторных данных обращают на себя внимание лейкоцитоз и высокий уровень амилазы крови. Какой из методов инструментального исследования следует применить в первую очередь?

а) лапароскопию

б) фибродуоденоскопию

в) чрезкожную чрезпеченочную холангиографию

г) спленопортографию

д) селективную ангиографию ветвей чревного ствола

33. Больная 56 лет поступила с клинической картиной острого холецистита. Больна в течение 2 дней. При УЗИ обнаружены множественные конкременты в желчном пузыре, воспалительно-инфильтративные изменения стенки последнего. Патологии желчевыводящих путей и поджелудочной железы не выявлено. Какую тактику следует выбрать?

а) холецистэктомию в срочном порядке

б) консервативную терапию

в) микрохолецистостомию под контролем УЗИ

г) наложение хирургической холецистостомы

д) дистанционную волновую литотрипсию

34. Больная 32 лет поступила для планового хирургического лечения по поводу хронического калькулезного холецистита. При ультразвуковом исследовании - множественные конкременты в полости желчного пузыря, стенка его не изменена. Патологии желчевыводящих путей и поджелудочной железы не выявлено. Какой способ хирургического лечения следует предпочесть?

а) холецистолитотомию в срочном порядке

б) лапароскопическую холецистэктомию

в) микрохолецистостомию и санацию желчного пузыря под контролем УЗИ

г) холецистэктомию традиционным хирургическим доступом

д) дистанционную волновую литотрипсию

35. У больного во время лапароскопической операции по поводу ЖКБ возникло профузное кровотечение из элементов гепатодуоденальной связки. Каковы действия хирурга?

а) тампонировать участок кровотечения гемостатической губкой

б)выполнить конверсию доступа в лапаротомный, пережать пальцами гепатодуоденальную связку, осушить рану, отдифференцировать источник кровотечения, прошить или перевязать

в) затампонировать кровоточащий участок на 5-10 мин

г) использовать для остановки кровотечения препарат желпластин

д) применить лазерную коагуляцию

ОТВЕТЫ на тестовые задания.

Номер вороса	Номера правильных ответов
№ 1	в
№ 2	а
№ 3	б
№ 4	в
№ 5	б
№ 6	б
№ 7	д
№ 8	г
№ 9	г
№ 10	б
№ 11	г
№12	в, г, д, е
№13	а, б, в
№14	б, г, д
№15	а, б
№16	а, г, д, е
№17	и
№ 18	г
№ 19	в
№ 20	г
№ 21	в
№ 22	д
№ 23	б
№ 24	г
№ 25	а
№ 26	в
№ 27	г
№ 28	г
№ 29	в
№ 30	б
№ 31	в
№ 32	а
№ 33	а
№34	б
№35	б

ПЛАН практического ЗАНЯТИЯ со студентами 4 курса
по теме «Желчнокаменная болезнь»
(хронокарта учебной деятельности по минутам)

№	Деятельность слушателя и/или преподавателя (конкретный метод обучения и/или контроля)	Время (мин)	Число работавших учащихся	Среднее время работы одного студента
1	Тестовый контроль исходного уровня подготовки к занятию (письменно)	10	10	10
2	Демонстрация преподавателем особенностей клинической форм ЖКБ, методов клинического обследования, особенности методов инструментального обследования (УЗИ, рентгенография, лабораторная диагностика, ЭГДС)	20	0	0
3	Самостоятельная работа студентов в отделении по курации больных различными формами желчнокаменной болезни	30	10	30
4	Написание мини-истории болезни по курируемому больному с формулировкой клинического диагноза обоснованием плана обследования больного	20	10	20
5	Самостоятельная работа студентов по решению ситуационных задач по теме «Желчнокаменная болезнь» под контролем преподавателя. Проведение ролевых игр	70	10	70
6	Анализ результатов тестового контроля исходного уровня	10	10	10
7	Ответы преподавателя на вопросы студентов, возникших по ходу практического занятия	10	5	0,5
8	Заключительный тестовый контроль по теме	10	10	10
ВСЕГО		**180**		**150,5**
Время активной работы одного слушателя в % от времени всего занятия				**83,6%**

СРЕДСТВА ОБУЧЕНИЯ

1. Информационные:

1. Учебник «Хирургические болезни» под ред. акад РАН М.И.Кузина, Москва, ГЭОТАР 2018, 5 издание 470 – 503 с.
2. Учебник «Хирургические болезни» под ред. Акад. РАН А.Ф.Черноусова, Москва ГЭОТАР, 2010
3. Клиническая хирургия Национальное руководство. В.С.Савельев, Москва, ГЭОТАР, 2010
4. Дадвани С. А., Ветшев П. С., Шулутко А. М., Прудков М. И. Д12. Желчнокаменная болезнь.- М.: Изд дом Видар- М, 2000, - 144с., ил.

2. Материально-техническое обеспечение практического занятия на кафедре:

Использование палат, лабораторий, лабораторного и инструментального оборудования, учебных комнат для работы студентов.

Мультимедийный комплекс (ноутбук, проектор, экран), телевизор, видеокамера, слайдоскоп, видеомагнитофон, ПК, видео- и DVD проигрыватели, мониторы. Наборы слайдов, таблиц/мультимедийных наглядных материалов по различным разделам дисциплины. Видеофильмы. Ситуационные задачи, тестовые задания по изучаемой теме. Доски.

Для реализации учебного процесса в распоряжении кафедры имеются учебные кабинеты, лекционная аудитория, мультимедийные средства для демонстрации видеоматериалов, учебно-методические пособия, электронные базы учебных материалов, входящие в состав учебно-методического комплекса.

Хирургическая анатомия желчного пузыря и желчевыводящих протоков.

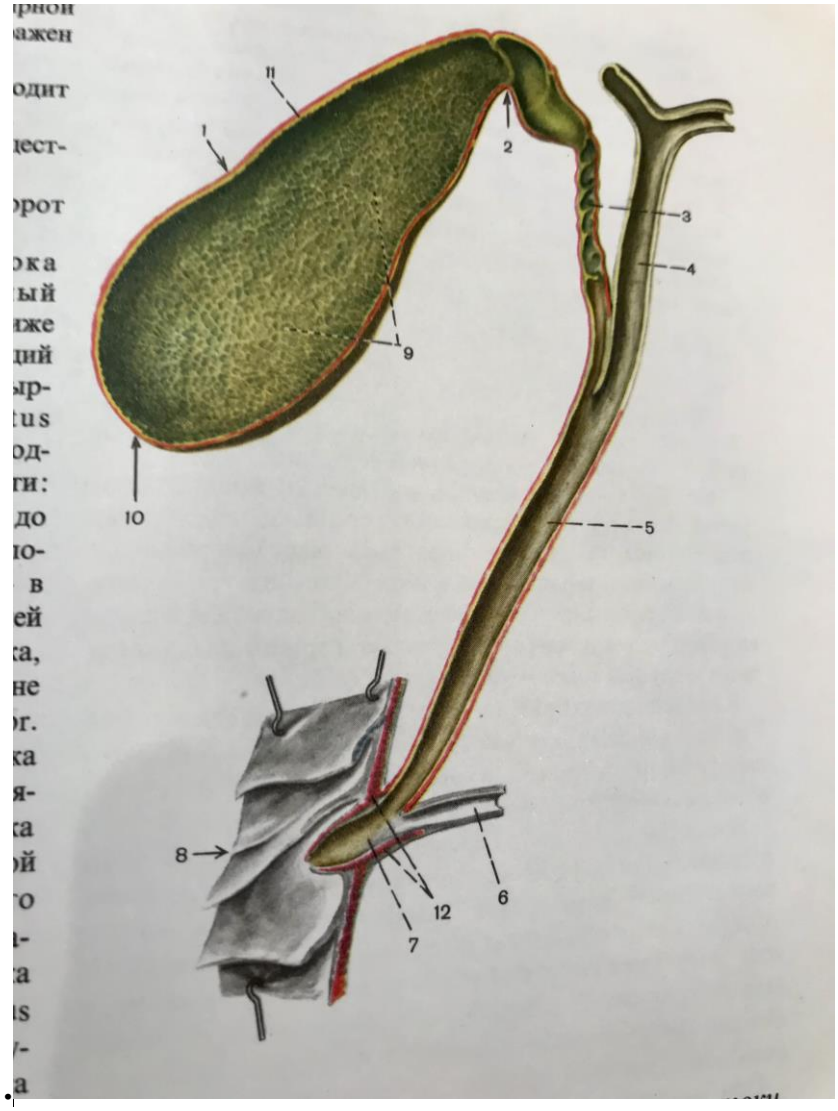

Рис. 1 Анатомия желчного пузыря и внепеченочных желчных протоков.

1corpus vesicae fellae, 2 collum vesicae fellae, 3 ductus cysticus, 4 ductus hepaticus communis,, 5 ductus choledohus, ductus pancreaticus, 7 ampula hepatopancreatica, 8 duodenum, 9 plica tunicae mucosae vesicae fellae, 10 fundus vesicae fellae, 11 tunica serosa vesicae fellae, 12 m.spfincter ampulae hepatopancreatica (Оперативная хирургия и топографическая анатомия. Под ред.В. В. Кованова. М. «Медицина», 1978, 169 стр.)

Желчный пузырь располагается в ложе желчного пузыря по нижней поверхностьи правой доли печени и является резервуаром желчи, которая рефлекторно под действием гормонов секретина, холецистокинина поступают в

двенадцатиперстную кишку в ответ на поступление в нее пищи. Этот механизм поступления желчи регулируется сфинктерным аппаратом, в частности, сфинктером Одди (под цифрой 12 на рисунке) . Последний расположен в дистальном отделе общего желчного протока (холедоха). Обьем желчного пузыря в норме 50 – 70 мл, размеры 70-80 мм в длину и 30 мм в ширину.

Градиент давления между полостью желчного пузыря и просветом желчных протоков (в пузыре давление желчи в 2 раза меньше, чем в протоках) позводяет желчи при закрытом сфинктере Одди поступать в просвет .

При рефлекторном повышении давления в протоках сфинктер Одди открывается, и желчь поступает из желчного пузыря по протоковой системе в 12-перстную кишку, участвуя в расщеплении пищевых жиров. Объем выделяемой за сутки желчи в просвет желудочно-кишечного тракта составляет 1 литр.

Желчь в печени собирается по желчным капиллярам, по которым она поступает в дольковые протоки, а затем – в сегментарные желчные протоки. Сливаясь между собой, сегментарные протоки образуют правый и левый долеые печеночные протоки.

Слияние (конфлюэнс) долевых протоков в воротах печени образует общий печеночный проток, в который впадает проток желчного пузыря (пузырный проток). Дистальнее впадения пузырного протока общий печеночный проток называется общим желчным протоком (холедохом). Холедох, в дистальном отделе снабженный сфинктером Одди, впадает в двенадцатиперстную кишку в большом дуоденальном соске (Фатеровом).

Фатеров сосок в 70% наблюдений располагается в средней трети нисходящей части двенадцатиперстной кишки на передне-медиальной стенке. Перед впадением в кишку дистальная часть холедоха соединяется с главным панкреатическим протоков (Вирунговым), образуя общую ампулу Фатерова соска. Иногда Вирсунгов проток открывается в двенадцатиперстную кишку самостоятельно (в 20-25%).

В желчном пузыре выделяют дно, тело и шейку. Существвующее в области шейки выпячивание стенки в виде кармана называют карманом Гартмана. Шейка пузыря переходит воронкообразно в пузырный проток, который впадает в правую полуокружность общего печеночного протока под острым углом. Вариантов впадения пузырного протока множество, он может впадать в правый долевой печеночный проток, левую полуокружность общего печеночного протока, огибая его кзади. Возможно его впадение в дистальную часть холедоха. Диаметр пузырного протока в среднем 2-4 мм. В дистальной части пузырного протока перед впадением в общий печеночный имеется сфинктер Люткенса.

Стенка желчного пузыря имеет слизистую, мышечную и серозную оболочки. Техника холецистэктомии подразумевает субсерозное его выделение, так как в ложе желчного пузыря субсерозно от печени отходят абберантные желчные протоки, не сообщающиеся с полостью желчного пузыря – ходы Люшка. Грубое выделение пузыря во время операции может вызвать повреждение этих мелких протоков и явиться причиной послеоперационного желчеистечения.

Средний диаметр холедоха не должен в норме превышать 8-10 мм, расширение его в проксимальном отделе может свидетельствовать о имеющейся той или иной причине нарушения оттока желчи (холестазе).

Кровоснабжение желчного пузыря.

Кровоснабжение желчного пузыря происходит от правой печеночной артерии в виде пузырной артерии, впадающей стенку пузыря в области его шейки.

Три анатомические структуры вблизи шейки желчного пузыря образуют треугольник Кало, знание границ которого важно для начинающих хирургов. Впервые треугольник был описан Calot в 1891г. Верхнюю границу треугольника Кало образует не нижний край правой доли печени (по Calot, 1891), а

пузырная артерия, нижняя сторона треугольника – пузырный проток. Медиальная сторона треугольника – это стенка общего печеночного протока.

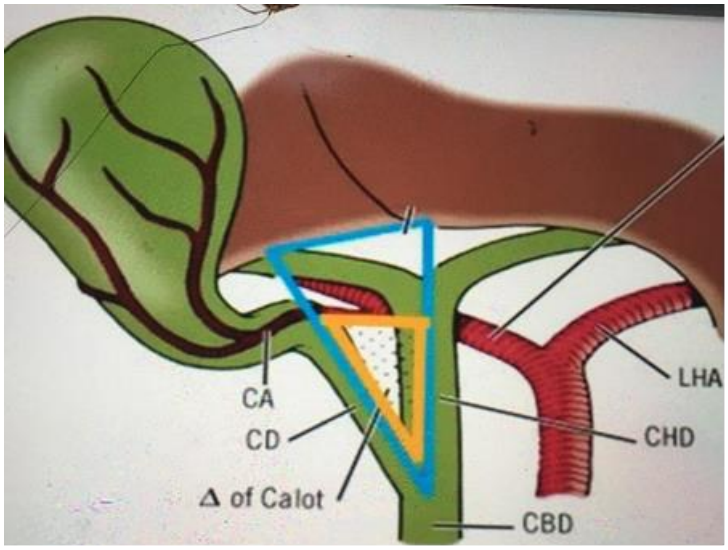

Рис 2 Треугольник Кало.

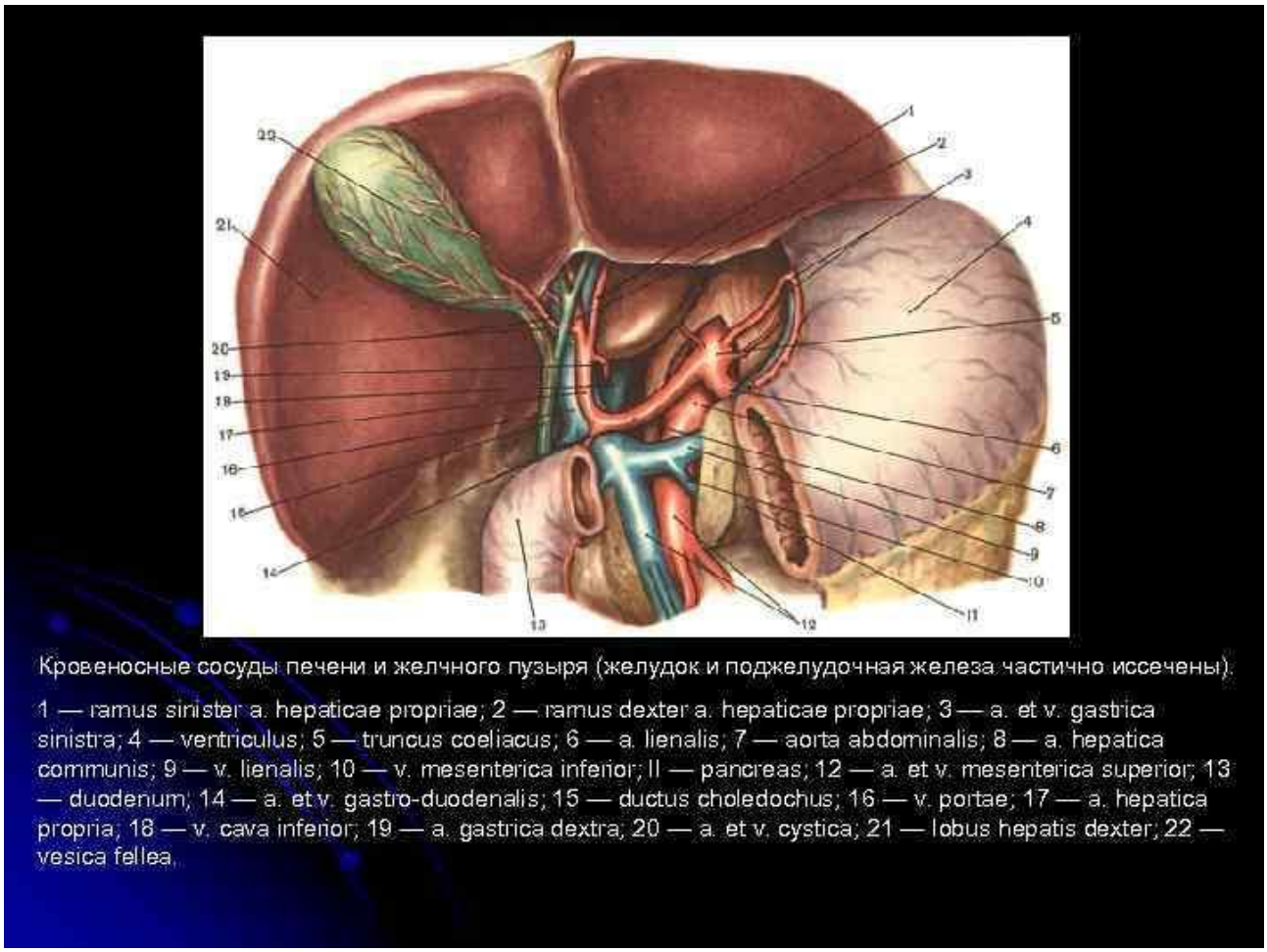

Рис 3 Кровоснабжение желчного пузыря.

Венозный отток от желчного пузыря происходит через пузырную вену, сопровождающую одноименную артерию в левую ветвь воротной вены.

Иннервация пузырного протока и магистральных желчевыводящих протоков происходит из нервных сплетений печени, чревного ствола, переднего ствола блуждающего нерва, нижнедиафрагмальных сплетений.

Моторную функцию сфинктерного аппарата (сфинктеров Люткенса и Одди) регулируют ветви правого блуждающего нерва и печеночного сплетения. Сократительная функция желчного пузыря регулируется ветвями парасимпатической и симпатической нервной системы, идущими к стенкам желчного пузыря.

Под влиянием парасимпатических нервов происходит спазм пузыря, под влиянием симпатических – расслабление.

ЖЕЛЧНОКАМЕННАЯ БОЛЕЗН (ЖКБ).

Безвредный желчный камень – это миф.

У. Мейо

Цель написания данного учебно-методического пособия по теме «Желчнокаменная болезнь» - помощь обучающимся в освоении знаний по этиологии, патогенезу, клинической картине больных ЖКБ, в частности – острым калькулезным холециститом, а также в формировании умений в постановке диагноза, проведении дифференциального диагноза и выборе правильной тактики лечения пациентов .

Желчнокаменной болезнью страдают до 20% взрослого населения развитых стран. Число больных с заболеваниями желчевыводящих путей вдвое превышает число лиц, страдающих гастро-дуоденальной язвенной болезнью. По данным Российского общества хирургов , в последние годы заболеваемость острым холециститом в стране возросла в 5 раз.

Холецистэктомии подвергается ежегодно от 350 000 до 500 000 человек, летальность при этом близка к 1,5%. Сравнительно низкая летальность достигнута частично за счет относительно раннего выполнения большинства операций в плановом порядке, вне выраженного обострения холецистита, частично – за счет широкого внедрения миниинвазивных хирургических технологий.

Желчнокаменная болезнь является полиэтиологичным заболеванием. В патогенезе камнеобразования выжное значение имеют значение три патогенетических фактора: повышенное содержание в желчи холестерина, усиленная нуклеация и снижение сократительной способности желчного пузыря.

Изменения в метаболизме холестерина могут непосредственно сказаться на уровне секреции желчных кислот и холестерина в желчь, оказывая влияние на литогенность желчи.

Билиарные фосфалипиды составляют от 15 до 20% состава желчи, и 95% их представлены диацилфосфатидилхолинами (лецитинами). Лецитины повышают растворимость холестерина и защищают эндотелий желчных протоков от повреждения желчными солями.

Желчные кислоты являются третьим фактором состава желчи, определяющим растворимость в ней холестерина. Снижение концентрации желчных кислот повышает литогенность желчи и может быть вызвано нарушением их синтеза в печени из холестерина, изменением энтерогепатической циркуляции или повышенным выведением из организма (изменением абсорбции в желудочно-кишечном тракте).

Усиление нуклеации обусловлено повышенным образованием в литогенной желчи муцин-гликопротеинового геля, который плотно прилегает к внутренней поверхности стенки пузыря и захватывает микрокристаллы и везикулы холестерина. При снижении сократительной способности желчного пузыря из жидких кристаллов образуются твердые.

Цементом в процессе камнеобразования могут служить соли кальция (карбонатные, фосфатные и билирубинатные), которые могут служить ядрами для кристаллизации холестерина.

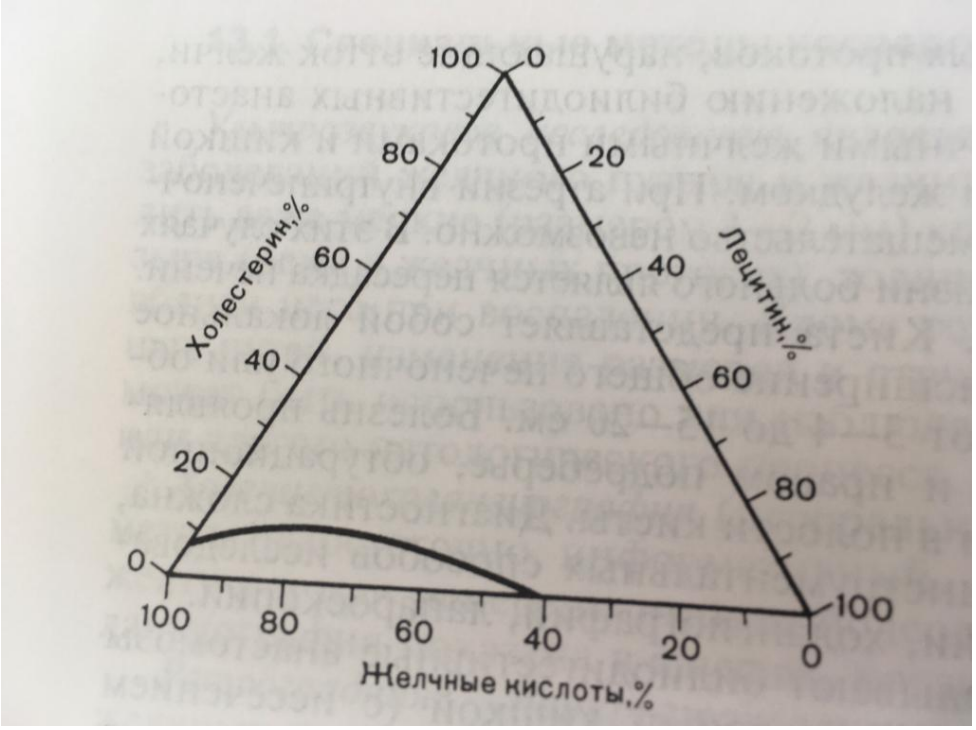

Рис. 4 Треугольник системы координат Адмиранда – Смолла.

Если показатель соотношения холестерина, желчных кислот и лецитина (фосфалипидов) находится в зоне, обозначенной кривой линией, то такая желчь не литогенна, так как холестерина в ней находится в растворенном состоянии. При прочих соотношениях холестерина выпадает в виде кристаллов.

При значительном преобладании одного из компонентов в составе желчи говорят о холестериновых (90%), пигментных (билирубиновых) или известковых конкрементах. Чаще всего у пациентов образуются смешанные конкременты.

Основными клиническими формами течения желчно-каменной болезни являются следующие (рис. 5):

1. Латентная форма (камненосительство). Спустя 10-15 лет после выявления «немых» камней у 30-50% пациентов болезнь переходит в другие клинические формы Латентная форма (камненосительство). Спустя 10-15 лет после выявления «немых» камней у 30-50% пациентов болезнь переходит в другие клинические формы.

2. Желчная колика
3. Первично-хронический холецистит. Проявляется часто функциональными расстройствами желудочно-кишечного тракта, что провоцируют прием жирной, острой или жареной пищи.
4. Хронический рецидивирующий холецистит.
5. Хронический резидуальный холецистит характеризуется отсутствием полного клинического благополучия после стихания приступа острого холецистита. При этом лабораторные и инструментальные признаки острого воспаления у больных отсутствуют.
6. Атипичное течение желчно-каменной болезни (холецисто-кардиальный симптом или стенокардитическая форма ЖКБ, симптом Боткина, описанный в 1875г, другая атипична клиническая форма – синдром Сейнта (1948) характеризуется сочетанием ЖКБ , ГПОД и дивертикулезом ободочной кишки.

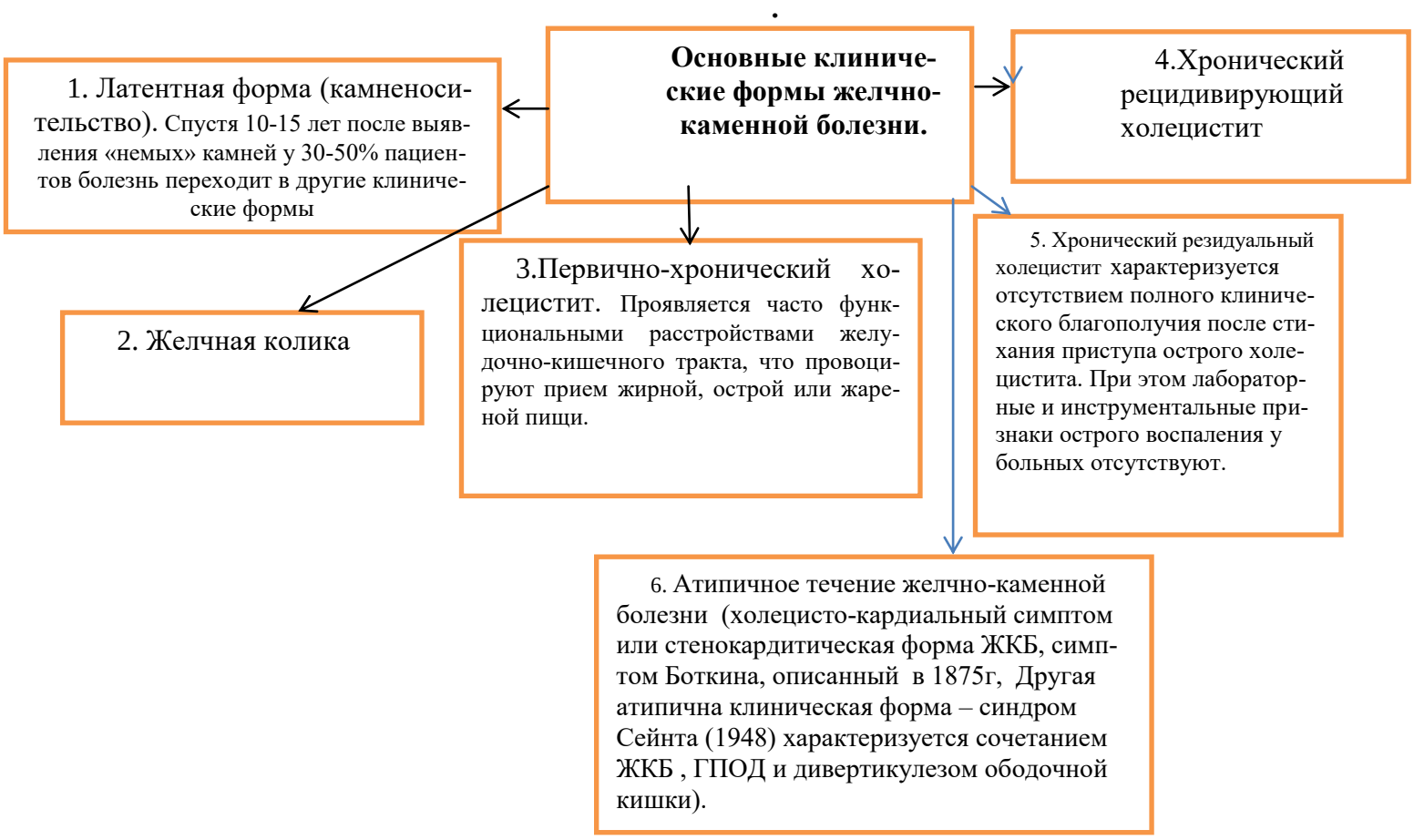

Рис. 5. Клинические формы желчно-каменной болезни.

Дифференциальная диагностика неосложненной желчно-каменной болезни основана на исключении иных заболеваний желчного пузыря (хронического бескаменного холецистита, лямблиоза желчного пузыря, описторхоза, актиномикоза, холестероза желчного пузыря, доброкачественных новообразований пузыря (аденомы), рака желчного пузыря), а также болезней желудка, двенадцатиперстной кишки, печени и правых отделов толстой кишки (язвенной болезни, хронического панкреатита, хронического гепатита, хронического гастрита, дуоденита, ГПОД, рефлюкс-эзофагита, опухоли правой половины ободочной кишки. Это изображено на рисунке 6.

Рис. 6.Заболевания желчного пузыря и других органов брюшной полости, с которыми требуется дифференцировать неосложненную желчнокаменную болезнь.

Осложнениями желчно-каменной болезни могут считаться следующие.

1) **Острый холецистит**

   А) острый калькулезный холецистит – 90% (ОКХ)

   В) острый бескаменный холецистит – 10%. Наиболее частая причина – атеросклероз с последующим тромбозом пузырной артерии у пациентом пожилого возраста.

2) **Холедохолитиаз.**
3) **Механическая (обтурационная) желтуха.**
4) **Синдром Миризи**
5) **Холангит**
6) **Водянка или хроническая эмпиема** желчного пузыря.

7) **Рубцовые стриктуры** протоков и образование внутренних билиодигестивных **свищей.**

Острый калькулезный холецистит (ОКХ).

По тяжести течения в течение острого холецистита выделяют ***четыре клинических формы***

1. *Катаральный.*
2. *Флегмонозный*
3. *Гангренозный*
4. *Гангренозный и перфоративный формы являются* ***деструктивными*** *и осложненяются образованием паравезикального абсцесса или развитием местного и распространенного перитонита.*

Острый калькулезный холецистит.

В этиологии и патогенезе ОКХ в настоящее время выделяют следующие факторы:

1. нарушение оттока желчи (обтурация конкрементом или комочком слизи шейки или пузырного протока), что приводит к повышению внутрипузырного давления до 200-300 мм. вод. ст. Кроме этого, нарушение оттока желчи может быть вызвано спазмом сфинктера Люткенса (сфинктера пузырного протока),
2. перерастяжение стенок пузыря, их ишемия,
3. вирулентная патогенная микрофлора (кишечная палочка, клебсиела, стафилококк, стрептококк, вульгарный протей, бактероидная флора), попадающая в просвет желчного пузыря ретроградно из просвета две-

надцатиперстной кишки. Кроме ретроградного попадания, флора проникает в просвет пузыря при снижении гемоперфузии и снижении защитного слизистого барьера стенки пузыря. Флора увеличивает воспалительную экссудацию в просвет желчного пузыря, которая сама по себе повышает внутрипузырное давление и усиливает повреждение стенок пузыря.. Таким образом, формируется патофизиологический «порочный круг» (рис. 8).

Рис. 8 Этиологические факторы острого холецистита

При окончательной формулировке диагноза целесообразно использовать классификацию Токийского соглашения по острому холециститу (Tokyo guidelines (2007, 2013)). Эта классификация была принята также в 2015 году на XII Съезде хирургов России «Актуальные вопросы хирургии» (г. Ростов-на-Дону, 7-9 октября 2015 г.) Рис. 9.

Согласно этой классификации, все больные ОХ, учитывая степень тяжести сопутствующих заболеваний, время от начала ОХ, патологоанатомические изменения в желчном пузыре подразделяются на следующие три группы.

1 группа больных. Легкое течение (Grade I):

- острое воспаление желчного пузыря у соматически здоровых пациентов без сопутствующих заболеваний с умеренными воспалительными изменениями в стенке желчного пузыря (острый простой холецистит (Королев Б.А., Пиковский Д.Л.,1990 г.)) или острый обструктивный холецистит.

2 группа. Среднетяжелое течение (Grade II):

- анамнез заболевания более 72 часов, пальпируемый желчный пузырь или инфильтрат в правом подреберье, лейкоцитоз более 18х109/л, верифицированные деструктивные формы острого холецистита с развитием перипузырных осложнений или желчного перитонита. Наличие одного из перечисленных признаков позволяет отнести пациента к данной группе. По терминологии Королева Б.А. и Пиковского Д.Л. (1990) – осложненный холецистит, или острый деструктивный холецистит.

3 группа. Тяжелое течение (Grade III):

- острый холецистит, сопровождающийся полиорганной недостаточностью, артериальная гипотония, требующая медикаментозной коррекции, нарушения сознания, развитие респираторного дистресс-синдрома взрослых, повышение уровня креатинина в плазме, нарушения свертывания крови, тромбоцитопения (Угрожаемая группа, группа повышенного риска).

Классификация Токийского соглашения по острому холециститу (Tokyo guidelines (2007, 2013)).

Легкое течение (Grade I):
- острое воспаление желчного пузыря у соматически здоровых пациентов без сопутствующих заболеваний с умеренными воспалительными изменениями в стенке желчного пузыря (острый простой холецистит (Королев Б.А., Пиковский Д.Л.,1990 г.)) или острый обструктивный холецистит.

Среднетяжелое течение (Grade II):
- анамнез заболевания более 72 часов, пальпируемый желчный пузырь или инфильтрат в правом подреберье, лейкоцитоз более 18х109/л, верифицированные деструктивные формы острого холецистита с развитием перипузырных осложнений или желчного перитонита. Наличие одного из перечисленных признаков позволяет отнести пациента к данной группе. По терминологии Королева Б.А. и Пиковского Д.Л. (1990) – осложненный холецистит, или острый деструктив-

Тяжелое течение (Grade III):
- острый холецистит, сопровождающийся полиорганной недостаточностью, артериальная гипотония, требующая медикаментозной коррекции, нарушения сознания, развитие респираторного дистресс-синдрома взрослых, повышение уровня креатинина в плазме, нарушения свертывания крови, тромбоцитопения (Угрожаемая группа, группа повышенного риска).

Рис. 9 Классификация ОКХ по тяжести заболевания.

Поставленными задачами в лечении ОКХ (Всемирное общество неотложной хирургии WSES,2016.) являются следующие (Рис. 10):

1. Выбор оптимального времени для операции.
2. Необходимость хирургического вмешательства у пациентов с высоким операционным риском
3. Диагностика холедохолитиаза при ОКХ, вариантов его хирургического лечения.

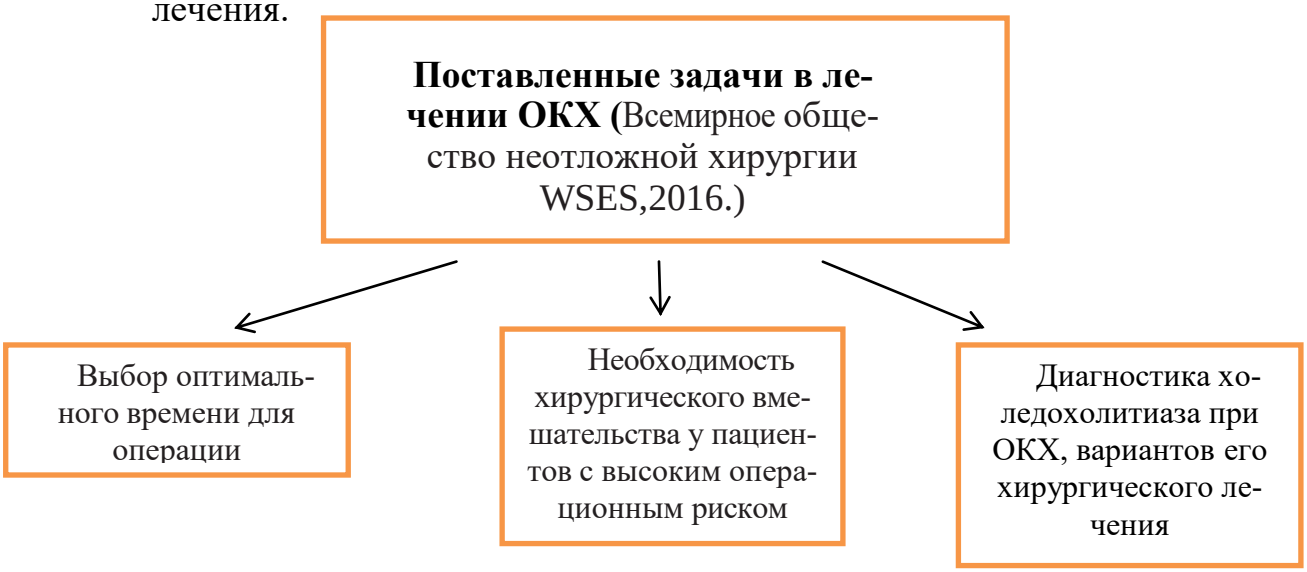

Рис. 10 Задачи, необходимые решить у больных ОКХ

Основными *клиническими симптомами* острого холецистита являются следующие (Рис. 11).

Местные симптомы: боли в правой половине эпигастральной области у 72-93% пациентов, сначала приступообразные, периодические, в последующем – постоянные, распирающие, давящие, с иррадиацией в правую лопаточную область, правое плечо,

- выраженная болезненность и незначительное напряжение прямой мышцы в правом подреберье при пальпации живота, у 20% больных пальпаторно определяется увеличенный болезненный желчный пузырь.

- положительные локальные симптомы Ортнера, Мерфи, Мюсси-Георгиевского,

- отставание правой половины эпигастральной области в акте дыхания

Общие симптомы воспаления: рвота рефлекторного характера желудочным содержимым с примесью желчи при дуоденогастральном рефлюксе, субфебрильная лихорадка, умеренный лейкоцитоз со сдвигом формулы влево, умеренная тахикардия до 86-90 в 1 минуту , обложенный белым налетом язык, повышение уровня С-реактивного белка

Лихорадка, повышение уровня С-реактивного белка, лейкоцитоз, в сочетании с ультразвуковой картиной острого холецистита, имеют чувствительность (до 97%), специфичность (76%) и положительную прогнозирующую ценность 95% , - следует использовать в процессе принятия решения о диагнозе.

У больных *старшей возрастной группы* возможна стертая картина болезни, отсутствие признаков системной воспалительной реакции и незначительная болезненность при глубокой пальпации при наличии деструктивных изменений в стенке желчного пузыря.

Флегмонозная форма холецистита характеризуется более тяжелым состоянием больного с усугублением всех вышеперечисленных клинических симптомов; интенсивность болей увеличивается. Они усиливаются при глубоком дыхании, перемене положения тела, кашле, гипертермия носит фебрильный характер, усугубляются симптомы интоксикации, многократная рвота , не приносящая облегчение, приводит к выраженным расстройствам гомеостаза. Локальные симптомы при исследовании живота усугубляются, пальпаторно можно выявить либо увеличенный в размерах напряженный желчный пузырь, либо резко болезненный неподвижный паравезикальный инфильтрат. Лейкоцитоз при исследовании крови достигает 12-18 тысяч с выраженным сдвигом формулы влево, СОЭ ускорена.

При ***гангренозном*** холецистите, в первую очередь, тяжесть состояния больных определяет выраженная интоксикация, особенно, если при перфорации стенки желчного пузыря и местном или распространенном перитоните. Период мнимого благополучия в течение этой формы холецистита связан с некрозом чувствительных нервных окончаний стенки желчного пузыря. Но вскоре этот периода сменяется картиной тяжелой интоксикации больных, сопорозным сознанием, гектической лихорадкой, выраженной тахикардией, гипотонией. Симптомы раздражения брюшины резко положительные, анализе крови – высокий лейкоцитоз, сдвиг формулы до юных клеток, увеличена СОЭ.

Рис. 11 Клинические симптомы ОКХ

Лабораторное обследование в плане диагностики ОХ имеет вспомогательное значение и предназначено в основном для вынесения решения о тяжести состояния больного.

Комбинация тщательно собранного анамнеза, полного клинического обследования и лабораторных данных могут служить серьезной основой для диагноза ОКХ

Ведущую роль в ***диагностике*** всех форм острого холецистита принадлежит ультразвуковому исследованию (**УЗИ).** При исследовании возможно выявить отек стенок желчного пузыря («двойной контур»), увеличение его размеров, наличие в просвете конкрементов, вклинение камня в устье пузырного протока с его обтурацией – обтурационный холецистит).

УЗИ позволяет диагностировать выпот вокруг желчного пузыря, его количество, а также дефект стенки при деструктивной форме заболевания с развитием местного или распространенного перитонита.

УЗ-признаками острого калькулезного холецистита являются следующие (Рис. 12).

1. увеличение продольного (>8 см) или поперечного (>4 см) размеров желчного пузыря,
2. утолщение стенки более 3 мм с признаками ее отека и нарушением эхоструктуры (слоистость и неоднородность, «двойной контур»),
3. блокирующий конкремент в шейке желчного пузыря,
4. перивезикальное жидкостноео скопление,

5. положительный ультразвуковой **симптом Мерфи**, заключающийся в усилении или появлении болей при надавливании датчиком на переднюю брюшную стенку в проекции визуализируемого дна желчного пузыря при глубоком вдохе больного.

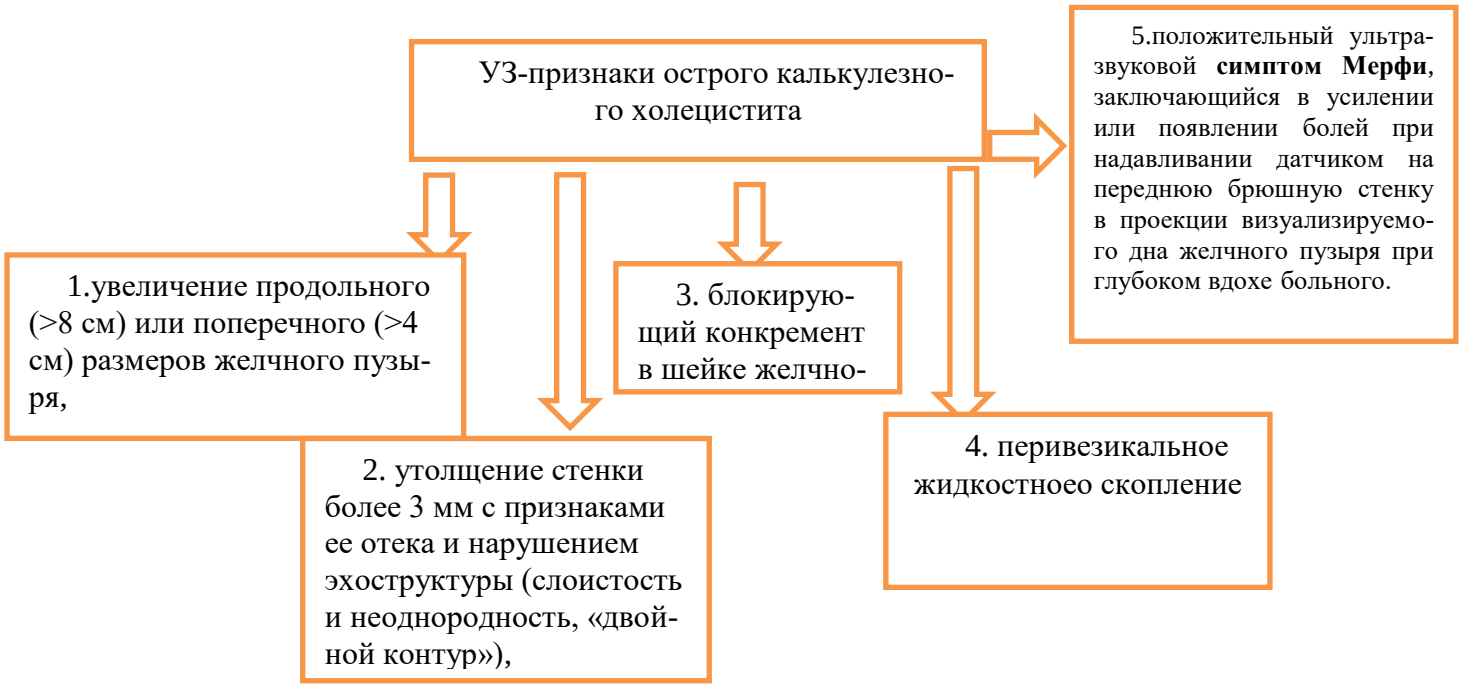

Рис. 12 УЗ-признаки острого калькудезного холецистита (ОКХ).

Однако, ни один из этих признаков сам по себе не обладает достаточной информативностью для постановки диагноза, поэтому при выполнении УЗИ необходимо учитывать их наличие в комплексе.

Визуально оценить степень изменений в желчном пузыре и окружающих органах позволяет лапароскопия. При подтверждении диагноза деструктивного острого холецистита лапароскопия носит не только диагностический, но и лечебный характер. Во время лапароскопии возможно выполнить холецистэктомию и санацию брюшной полости. При тяжелом состоянии больного выполняют лапароскопическую пункцию и наружное дренирование желчного пузыря. Клинические,

лабораторные методы обследования и методы визуализации рекомендованы в их сочетании, хотя наилучшее сочетание методов по-прежнему неизвестно **(**Всемирное общество неотложной хирургии WSES,2016.)

Дифференциальный диагноз при подозрении на острый холецистит не отличается от такового при синдром «острого живота».

Заболевания, с которыми следует дифференцировать ОХ.

А. Острые хирургические заболевания органов брюшной полости.

• обострение гастродуоденальной язвенной болезни, в т.ч. перфоративная язва,

• острый панкреатит,

• острая гинекологические заболевания (апоплексия яичника, внематочная беременность),

• острая кишечная непроходимость,

• острый аппендицит.

***Б. Нехирургические заболевания*.**

• правосторонняя нижнедолевая пневмония,

• инфаркт миокарда,

• болезненный опоясывающий лишай.

Дифференциальная диагностика ОКХ (Рис. 13).

Рис. 13 Дифференциальная диагностика ОКХ.

Перфорация опухоли желудка чаще встречается у больных старше 50 лет, отмечавших симптомы, характерные для опухоли желудка: снижение аппетита, слабость, похудание, предшествовавший ахилический гастрит. Иногда у таких пациентов пальпируется образование в эпигастральной области. Клинические проявления перфорации опухоли аналогичны таковым при перфорации язвы. ЭГДС и КТ позволяют уточнить диагноз.

Перфоративная язва желудка и 12-перстной кишки. У больных при расспросе возможно указание на язвенный анамнез с обострениями заболевания. Однако, у части пациентов перфорация может быть манифестацией язвенной болезни (острые стрессовые, лекарственные язвы). Боли в подложечной области возниают внезапно, носят характер «кинжальных», постеренно перемещаются в правую подложечную область (по аналогии с симптомом Кохера при остром аппендиците). Перемещение болей обусловлено распространением желудочного содержимого по правому латеральному каналу и развитием распространенного перитонита. При пальпации обнаруживают напряжение мышц в правом верхнем квадранте живота, с постепенным появлением напряжения во всех отделах живота. При УЗИ выявляют скопление

экссудата в брюшной полости, а при обзорной рентгеноскопииорганов брюшной полости – скопление свободного газа под правым куполом диафрагмы над печенью (симптом «серпа»). При нарастании симптомов распространенного перитонита газ обнаруживается и под левым куполом диафрагмы.

Острый панкреатит начинается с резкой постоянной боли в верхней половине живота, принимающей опоясывающий характер. Боль проявляется после употребления алкоголя, обильной жирной пищи, носит интенсивный характер. При пальпации отмечается вздутие живота вследствие пареза кишечника, болезненность в зоне проекции поджелудочной железы на брюшную стенку. В анализах отмечается повышение уровня амилазы крови и мочи. Уточнить диагноз позволяют УЗИ и КТ.

Острый аппендицит. При остром аппендиците в начале заболевания наблюдаются боли в эпигастральной области, которые затем перемещаются в правую подвздошную область (симптом Кохера-Волковича), где начинает развиваться перитонит, появляется напряжение мышц брюшной стенки.

При трудностях при оценке клинических признаков острого оппендицита следует прибегнуть к помощи инструментальных методов диагностики. При УЗИ возможно в правой подвздошной области увидеть увеличенный в размерах червеобразный отросток и выпот вокруг купола слепой кишки. Самым информативным методом может служить диагностическая лапароскопия, которая при выявлении признаков острого аппендицита заканчивается аппендэктомией.

Тромбоз и эмболия сосудов брыжейки характеризуется внезапным возникновением интенсивной боли в животе без определенной локализации. Больной беспокоен, меняет положение. Пульс частый, возможна гипотония. Живот вздут, мягкий, имеются признаки паралитической непроходимости кишечника. При пальцевом исследовании прямой кишки может быть обнаружена кровь. Характерен гиперлейкоцитоз (!) и повышение

артерииального давления (симптом Блинова). Лапароскопия и КТ-ангиография позволяют уточнить диагноз.

Расслоение аневризмы аорты проявляется внезапной интенсивной болью в верхней половине живота. При обследовании в животе у худых пациентов выявляют неподвижное болезненное пульсирующее образование, над которым можно прослушать грубый систолический шум. Выражено напряжение мышц брюшной стенки. Пульс частый, артериальное давление снижено. Пульсация подвздошных и бедренных артерий ослаблена. При УЗИ и КТ-ангиографии диагностируют аневрезматическое расширение аорты.

Почечная колика характеризуется внезапным возникновением острой боли в правой или левой поясничной области с иррадиацией в паховую область, половые органы, сопровождается дизурическими явлениями. Больной беспокоен, мечется, кричит от боли, отмечает болезненное мочеиспускание. Живот несколько вздут и напряжен, "печеночная тупость" сохранена, положительный симптом поколачивания в поясничной области. В анализах мочи обнаруживают неизмененные эритроциты. При УЗИ почек выявляют конкременты, изменения в чашечно-лоханочном отделе.

Инфаркт миокарда. Гастралгическая форма заболевания имеет сходство с клиническими проявлениями перфорации язвы. При инфаркте также может возникать острая боль в эпигастральной области, иррадиирующая в область сердца, между лопатками. Однако напряжение мышц живота и симптом Щеткина—Блюмберга отсутствуют или слабо выражены. На ЭКГ обнаруживают свежие очаговые изменения миокарда, кроме того постановке диагноза способствует определение тропонинового теста и ферментный анализ.

Базальная пневмония и плеврит. Для этого заболевания характерна остро возникшая боль в верхней половине живота, усиливающаяся при дыхании, кашле. Дыхание поверхностное, при аускультации можно выявить в нижних отделах грудной клетки шум трения плевры, хрипы. Температура тела повышена (38 — 40 °С). Пульс частый. Язык влажный. Живот может

быть умеренно напряжен в эпигастральной области. Сохранена "печеночная тупость", прослушиваются перистальтические шумы. При рентгенологическом исследовании выявляются признаки пневмонии, еще более точный диагноз возможен при КТ.

Спонтанный пневмоторакс. Внезапно появляется острая боль в правой или левой половине грудной клетки, иррадиирующая в эпигастральную область. Дыхание над соответствующим легким не выслушивается. Перкуторно выявляется коробочный звук. При рентгенологическом исследовании обнаруживают воздух в плевральной полости и коллабированное легкое.

Перфорация язв задней стенки желудка имеет несколько отличную клиническую картину. Содержимое желудка изливается в сальниковую сумку, поэтому боль в эпигастральной области бывает не столь резкой, как при попадании содержимого в свободную брюшную полость. При объективном исследовании больного в эпигастральной области можно обнаружить болезненность и напряжение мышц брюшной стенки. Свободную жидкость в брюшной полости выявляют при УЗИ, язву — при эндоскопии. Если у больного с признаками перфорации язвы во время операции не находят язву, необходимо вскрыть желудочно-ободочную связку, осмотреть заднюю стенку желудка и сальниковую сумку.

ЛЕЧЕНИЕ ОКХ.

В диагностически сложных случаях, исчерпав все неинвазивные методы исследования, хирург должен прибегнуть к диагностической видеолапароскопии, а при невозможности ее реализации или неинформативности – к лапаротомии.

Целью лечения больных острым калькулезным холециститом является максимально полное и быстрое снижение уровня общей и местной воспалительной реакции за счет удаления желчного пузыря или за счет ликвидации внутрипузырной гипертензии.

Алгоритм лечебной тактики при остром холецистите (Рис. 14).

Как при остром калькулезном, так и при остром бескаменном холецистите, в первую очередь необходимо клинически оценить состояние больного. Следующим миниинвазивным шагом в постановке диагноза является УЗИ желчного пузыря. При выявлении катаральных изменений в стенке пузыря назначают *консервативное* лечение: антисереторную терапию (блокаторы протоновой помпы, Н2-гистаминорецепторов), отказ от приема пищи через рот, щелочное питье, при рвоте – аспирация содержимого желудка по постоянному зонду, контроль диуреза, инфузионную терапию в обьеме 30-40 мл /кг массы тела (без учета потерь). антибиотики широкого спектра действия. С профилактической цельютромбоэмболических осложнений - (антикоагулянты, дезагреганты), адекватное обезболивание – ненаркотические анальгетики, НПВС, спазмолитики, холинолитики с учетом массы тела пациента.

При эффекте от консервативного лечения и стихании воспаления показано дообследование (ЭГДС, колоноскопии – при показаниях, коррекции конкурирующих заболеваний) и **отсроченное х**ирургическое лечение – ЛХЭ.

При неэффективности в течение 24-48 часов и сохранении клинических, лабораторных или инструментальных признаков острого холецистита выполняют экстренная операция – ЛХЭ или ХЭ, санация, дренирование брюшной полости.

При обнаружении флегмонозного или гангренозного холецистита, а также при выявлении осложнений в виде перивезикального абсцесса, местного или распространенного перитонита больному назначают 2-х часовую предоперационную **подготовку,** заключающуюся в антибиотикопрофилактике препаратами широкого спектра действия, проведения ЭКГ, исследования группы крови, резус-фактора, коррекции гидро-ионных нарушений, профилактике тромбоэмболических осложнений. После подготовки больного **экстренно оперируют**, выполняя операцию ЛХЭ или ХЭ.

В стационарах, не располагающих возможностью круглосуточного адекватного до и интра-операционного обследования больного и наличием операционной бригады достаточной квалификации, выполнения **«ночных» операций следует избегать.**

Острый холецистит подлежит хирургическому лечению в ранние сроки – до 72 часов от начала заболевания. Оптимальный срок оперативного лечения острого холецистита – до 72 часов от начала заболевания.

При поступлении больного позже оптимального срока для проведения ранней операции ЛХЭ возможна при ее выполнении достаточно квалифицированным хирургом.

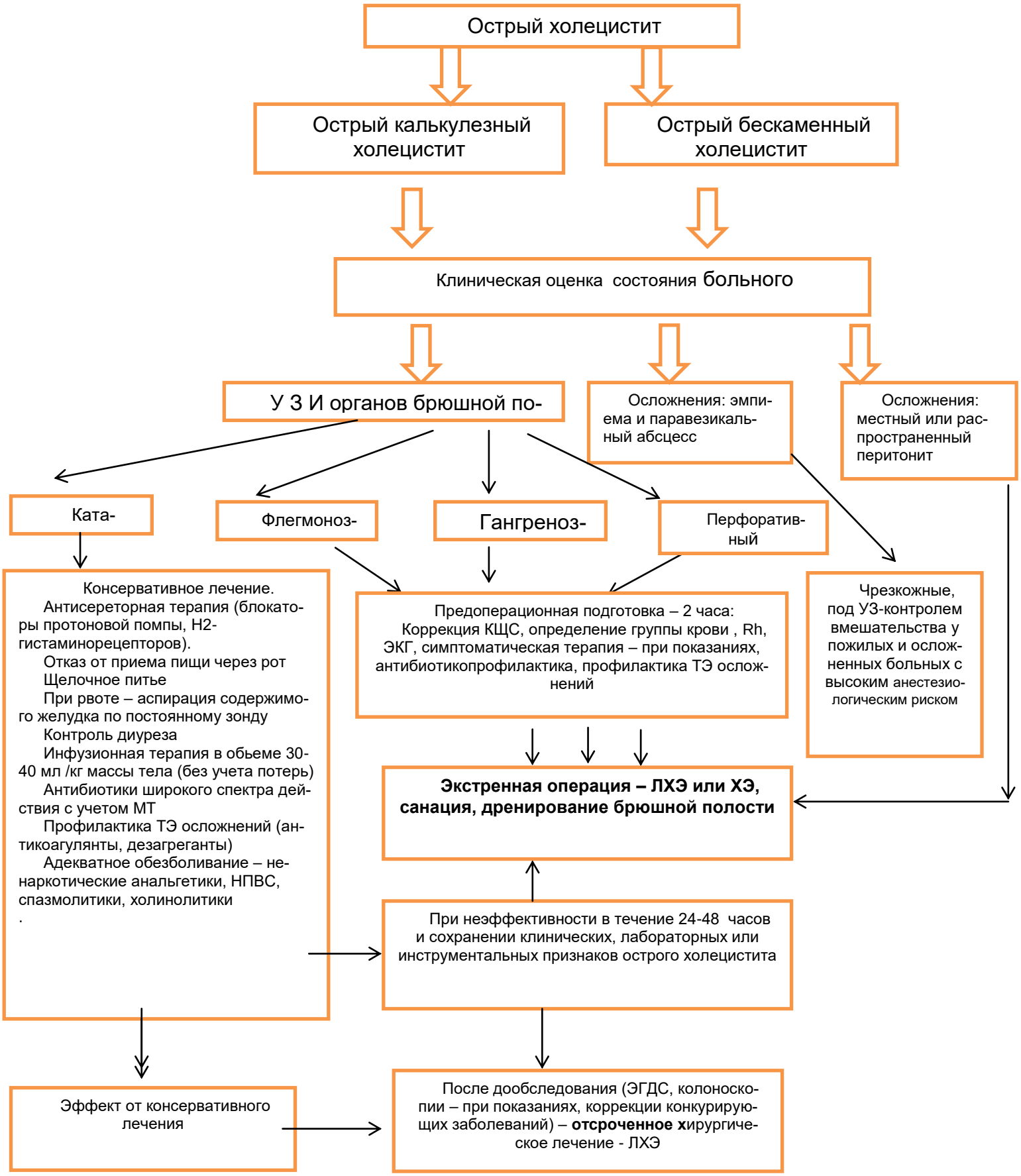

Рис. 14 Алгоритм лечебной тактики при остром холецистите

Сроки выполнения экстренных холецистэктомий и выбор операционного доступ (Рис. 15).

Ранняя операция холецистэктомия может быть успешно выполнена с помощью стандартной методики из лапаротомного доступа, методом минихолецистэктомии или видеолапароскопической холецистэктомии (ЛХЭ). Методом выбора является видеолапароскопическая холецистэктомия.

Ранняя операция в вышеуказанные сроки уменьшает риск развития послеоперационных осложнений и летальности, сокращает суммарное время лечения и реабилитации Операция выполняется по мере завершения диагностического процесса и готовности пациента в зависимости от степени тяжести его состояния.

При поступлении больного **позже оптимального срока для проведения ранней операции** ЛХЭ возможна при ее выполнении ***достаточно квалифицированным хирургом.***

У больных **старше 65 лет, при длительном анамнезе ЖКБ, непальпируемом желчном пузыре, лейкоцитозе более 13х109/л, ультразвуковых признаках гангренозного холецистита** – значительно возрастает число конверсий при ЛХЭ. Этим больным предпочтительнее операция из срединного лапаротомного доступа. При наличии достаточно большого опыта видеолапароскопических операций при остром холецистите возможно выполнение ЛХЭ .

При возникновении технических трудностей хирург должен выполнить своевременную конверсию лапароскопического доступа в открытую операцию до развития осложнений, в т.ч. повреждения внепеченочных желчных протоков.

Лапароскопическая холецистэктомия не должна предлагаться пациентам по истечении 10 дней с момента появления симптомов, если только не произошло ухудшение в виде развития перитонита или сепсиса, что требует экстренного хирургического вмешательства. У пациентов с длительностью

симптоматики более 10 дней, отсроченная холецистэктомия, по истечении 45 дней, является предпочтительнее экстренной операции , - вывод Всемирного общества неотложной хирургии WSES,2016.). Тем не менее, по мнению многочисленных авторов, раннее выполнение операции уменьшает общее время госпитализации и частоту развития осложнений.

Такой подход обеспечивает значительное снижение послеоперационной летальности и числа осложнений, сокращению сроков госпитализации, быстрое выздоровление и возврат к труду. Число конверсий при ранних операциях (ЛХЭ) достигает 10-15%, т.е. выше, чем при плановых операциях.

При ОКХ лапароскопический доступ изначально должен быть использован во всех случаях, за исключением абсолютных анестезиологических противопоказаний или септического шока. Лапарокопическая или традиционная холецистэктомия являются правильным выбором при прогрессирующем воспалительном процессе, при гангрене желчного пузыря, или при условиях «трудного» пузыря, когда в инфильтрате трудно распознать анатомические структуры и возможно повреждение общего желчного протока.

В случае ярко выраженного местного воспаления, инфильтрата, возникшего кровотечения или при подозрении на повреждение желчных протоков настоятельно рекомендуется рассмотреть необходимость конверсии в «открытую» операцию.

Решение о выборе метода операции следует оставить за оперирующим хирургом. Худший визуальный обзор при разделении перивезикального инфильтрата ставят под сомнение преимущества минилапаротомной холецистэктомии . Тем не менее, ряд авторов считают данный доступ предпочтительнее традиционному, лапаротомному.

Острый холецистит подлежит хирургическому лечению в ранние сроки – до 72 часов от начала заболевания. Оптимальный срок оперативного лечения острого холецистита – до 72 часов от начала заболевания.

В стационарах, не располагающих возможностью круглосуточного адекватного до и интра-операционного обследования больного и наличием операционной бригады достаточной квалификации, выполнения **«ночных» операций следует избегать.**

Ранняя операция холецистэктомия может быть успешно выполнена с помощью стандартной методики из лапаротомного доступа, методом минихолецистэктомии или видеолапароскопической холецистэктомии (ЛХЭ).
Методом выбора является видеолапароскопическая холецистэктомия.

При поступлении больного позже оптимального срока для проведения ранней операции ЛХЭ возможна при ее выполнении достаточно квалифицированным хирургом.

До 20% больных, при давности заболевания более 72 часов, требуют оперативного лечения в связи с безуспешностью консервативной терапии и нарастанием воспалительных явлений. Операция в эти сроки выполняется в условиях **плотного инфильтрата.** ЛХЭ сопровождается высоким процентом конверсий и значительное число публикаций рекомендуют открытую операцию.

У больных **старше 65 лет, при длительном анамнезе ЖКБ, непальпируемом желчном пузыре, лейкоцитозе более 13х109/л, ультразвуковых признаках гангренозного холецистита** – значительно возрастает число конверсий при ЛХЭ. Этим больным предпочтительнее операция из срединного лапаротомного доступа. При наличии достаточно большого опыта видеолапароскопических операций при остром холецистите возможно выполнение ЛХЭ .

При возникновении технических трудностей хирург должен выполнить своевременную конверсию лапароскопического доступа в открытую операцию до развития осложнений, в т.ч. повреждения внепеченочных желчных протоков .

Рис. 15 Сроки выполнения экстренных холецистэктомий и выбор операционного доступа.

Диагностика холедохолитиаза у больных ОКХ.

Пациентам ОКХ с умеренным риском развития холедохолитиаза должны быть выполнены предоперационное МРХПГ, эндоскопическое УЗИ, интраоперационная холангиография или лапароскопическое УЗИ в зависимости от доступности и опыта специалистов ***(Всемирное общество неотложной хирургии WSES,2016.).*** *При УЗИ визуализация камней в общем* желчном протоке является значимым критерием для формулировки диагноза холедохолитиаз. Косвенные признаки присутствия камней, такие как увеличение диаметра общего желчного протока, не являются достаточными для верификации холедохолитиаза у пациентов с ОКХ и требуют дальнейшего диагностического поиска

Оценка показателей биохимического анализа крови, включая АЛТ, АСТ, билирубин, ЩФ, ***гамма-глутамилтрансферазу (ГГТ), и УЗИ должны проводиться у всех пациентов с ОКХ для оценки риска холедохолитиаза*** . *Повышение биохимических ферментов* печени и/или уровня билирубина в крови не является достаточным основанием для выявления холедохолитиаза у пациентов с ОКХ и требует проведения дополнительного диагностического поиска.

Визуализация камней в общем желчном протоке при помощи УЗИ является досто- верным критерием; у пациентов с высоким риском холедохолитиаза должен выполняться дооперационная ЭРХПГ; у пациентов с умеренным риском должно выполняться неинвазивное предоперационное обследование. Однако в обоих случаях интраоперационная оценка и принятие решения является рекомендуемым вариантом с высоким уровнем достоверности.

Камни из общего желчного протока могут быть удалены **до выполнения операции**, **интраоперационно или в послеоперационном периоде** в соответствии с техническим оснащением и квалификацией специалистов.

Рис. 16 Алгоритм диагностики холедохолитиаза у больных ОКХ.

Чрезкожные вмешательства у пожилых больных с высоким анестезиологическим риском (рис. 17).

Возраст пациента свыше 80 лет при ОКХ является фактором риска плохого клинического течения, осложнений и смерти. Сопутствующий сахарный диабет не является противопоказанием к срочной операции, но должен рассматриваться в качестве одного из факторов риска развития послеоперационных осложнений **(**Всемирное общество неотложной хирургии WSES,2016.)

В случае, если выполнение операции холецистэктомии при остром холецистите, как лапароскопическим доступом, так и при лапаротомии, сопряжено с высоким анестезиологическим и операционным риском, альтернативным методом хирургической помощи является декомпрессия и санация полости желчного пузыря при помощи **пункционно - дренирующих вмешательств, выполненных под контролем УЗИ.** При этом не требуется наркоз, и хирургическое пособие может быть произведено непосредственно у постели тяжелого пациента.

Показаниями к

чрезкожному дренированию желчного пузыря являются следующие:

1. Некупирующийся приступ острого холецистита у пациентов с конкурирующими и сопутствующими заболеваниями в стадии декомпенсации.
2. Высокая степень операционного и анестезиологического риска
3. Эмпиема пузыря при анамнезе заболевания 5 – 7 суток

Противопоказания к

чрезкожному дренированию желчного пузыря – это ннекорригируемые нарушения в свертывающей системе крови больного

Способы чрезкожного дренирования желчного пузыря.

1. Одномоментно комплексом стилет-катетер.
2. Дренирование по проводнику по Сельдингер. *Преимущества* метода: Возможность удаления плотных сгустков желчи, густого фибрина и микролитов
3. Однократно через пункционную иглу с санацией полости и введением антибиотиков. *Преимущества* метода:

A). Не требует дополнительных расходных материалов

B). Не связана с лучевой нагрузкой

C). Легкая переносимость больными и минимум осложнений

D) Возможность повторной пункции

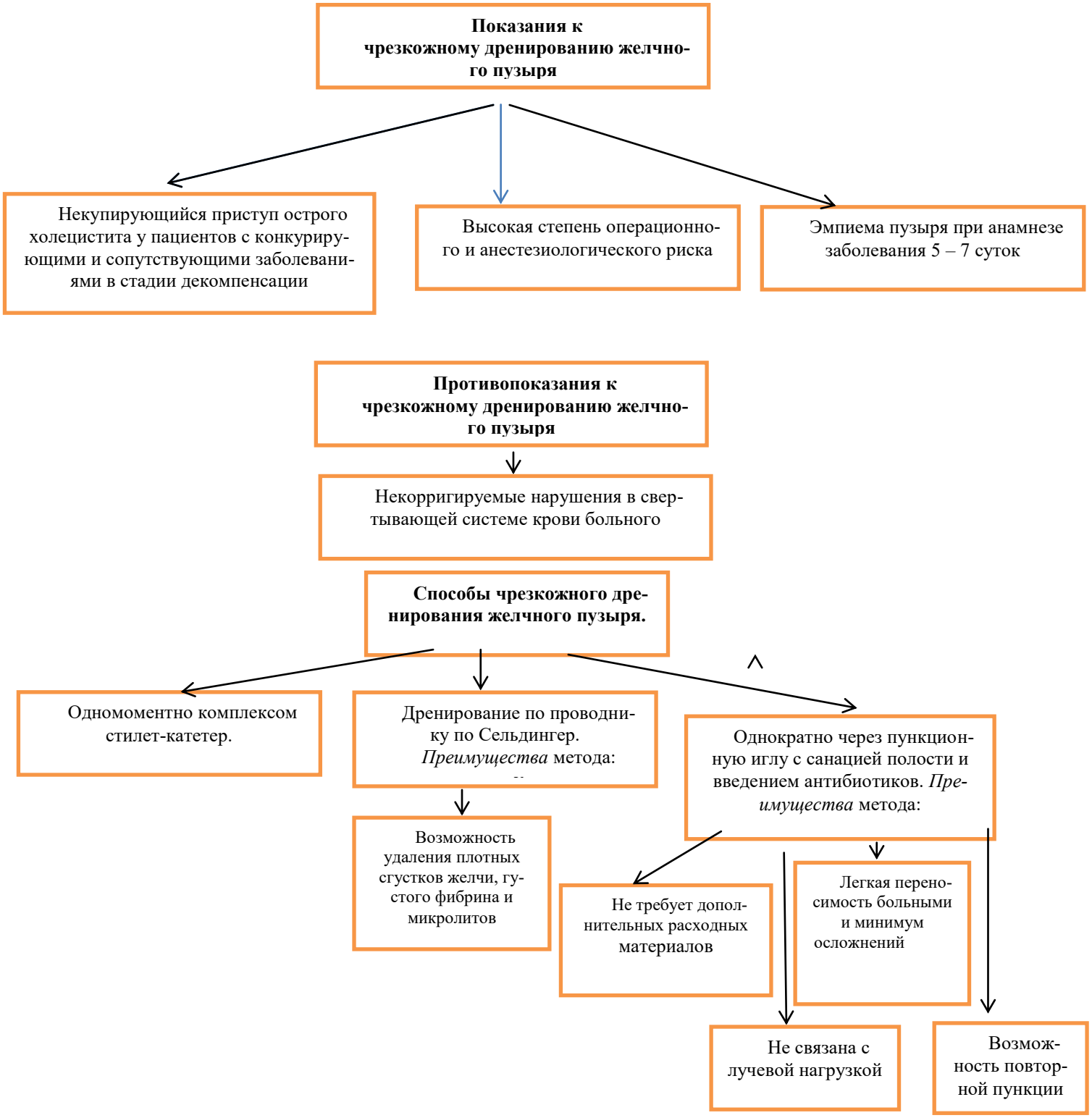

Рис. 17. Алгоритм миниинвазивного лечения больных ОКХ с высоким анестезиологическим риском.

Другие осложнения желчно-каменной болезни.

1) **Холедохолитиаз.** Клинически может проявляться обтурационной желтухой при миграции конкрементов из проксимальных отделов общего желчного протока в его терминальный отдел и в ампулу Фатерова соска. При «вентильном» конкременте отток желчи в двенадцатиперстную кишку восстанавливается, - имеет место ремиттирующая желтуха. Если при обтурации терминального отдела главного панкреатического протока нарушается отток панкреатического сока и повышается давление во внутрипротоковой системе поджелудочной железы, развивается острый билиарный панкреатит.
2) **Механическая (обтурационная) желтуха.** Основной признак холедохолитиаза. Характеризуется иктеричностью кожных покровов и видимых слизистых, чаще возникает после приступа желной колики или острого холецистита, в отличии от желтухи при опухолевом поражении головки поджелудочной железы. При обьективном обследовании больного может пальпаторно определяться увеличенный болезненный желчный пузырь. При раке головки поджелудочной железы механическая желтуха является составным клиническим признаком симптома ***Курвуазье*** (безболевая форма желтухи и безболезненный увеличенный в размерах желчный пузырь).
3) **Синдром Миризи (СМ).** Встречается указанное заболевание по данным литературы, от 0,5 до 5 % среди всех пациентов, оперированных по поводу желчнокаменной болезни (ЖКБ). Синдром Миризи нередко диагностируется только во время операции, что повышает процент конверсии доступа и риск травмы холедоха.

   По данным разных авторов, чувствительность дооперационного УЗИ достаточно низкая и варьируется от 4 до 46 %. Такие признаки УЗИ, как сморщенный желчный пузырь при наличии расширенных внутри-

печеночных протоков при нормальном размере дистального отдела холедоха позволяют до операции заподозрить СМ.

Впервые этот синдром был описан аргентийским хирургом П. Миризи, опираясь на результатфы интраоперационной холангиографии, как сужение общего печеночного протока , а также свище между желчным пузырем и внепеченочным желчным протоком. В честь Миризи этот синдром был назван его имененм. Автор высказал предположение, что это этапы одного процесса.

В настоящее время принято различать по течению две формы СМ. –

А) Острую, морфологической основой которой является сужение просвета гепатикохоледоха,

Б). Хроническую – свищ между желчным пузырем и внепеченочным желчным протоком.

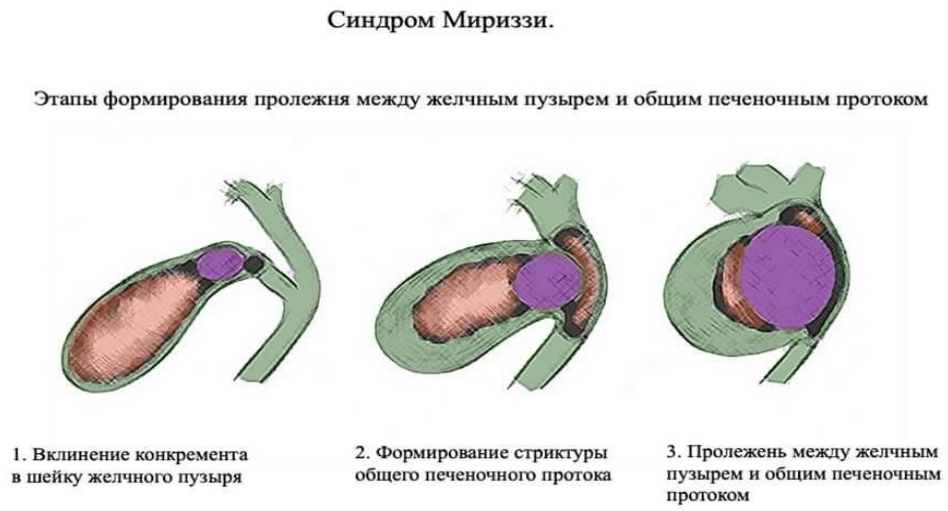

Рис. 18 Этапы формрования синдрома Миризи.

По классификации A. Csendes (рис. 19), обусловлен либо сдавлением крупным вколоченным конкрементом в шейке желчного пузыря или пузырном протоке общего печеночного протока (ОПП) или общего желчного протока (ОЖП) и последующей желтухой (***1 тип***), либо холецистохоледохеальным свищем в результате пролежня стенки пузыря

в области шейки (***2 тип***). При этом свищ занимает менее 1/3 окружности общего печеночного протока или ОЖП.

3 тип включает свищ между желчным пузырем и 2/3 окружности общего печеночного протока или ОЖП. ***4 тип*** подразумевает полное разрушение стенки ОПП или ОЖП.

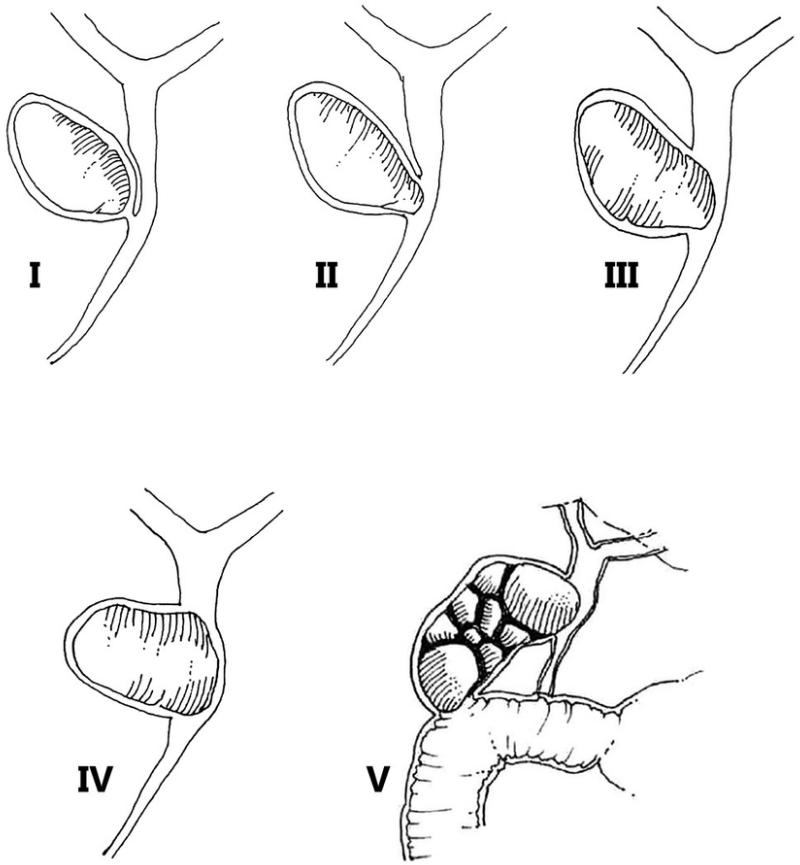

Рис. 19 Типы синдрома Миризи.

Выделяют также ***5 тип*** СМ, при котором холецистохоледохеальный свищ дополнен развитием холецистоэнтерального свища.

4) Холангит (острый гнойный, вторичный склерозирующий, являющийся осложнением холедохолитиаза, в отличии от первично-склерозирующего). Клиническое проявление холангита описано как **триада Шарко** – ремитирующие лихорадки с подьемами температуры тела до 40 гр., желтухой и ознобами).

Лечение заключается в обязательном наружном желчеотведении для декомпрессии желчного дерева и ликвидации желтухи, санации протоков и массивной антибактериальной терапии.

5) **Водянка или хроническая эмпиема** желчного пузыря.
6) **Рубцовые стриктуры** протоков и образование внутренних билиодигестивных **свищей.**

Хронический калькулезный холецистит.

***Оценка жалоб*:**

- боли в правой половине эпигастральной области (тупые, ноющие, или приступообразные, колющие, режущие, спровоцированые погрешностями в диете, приемом жирной, острой пищи, алкоголя, уменьшающиеся после приема анальгетиков и спазмолитиков),
- возможна иррадиация болей в правую лопаточную область, правую руку из-за раздражения правого диафрагмального нерва,
- возможно появление рефлекторной рвоты кислым желудочным содержимым, иногда с примесью желчи, не приносящей на высоте болей облегчение,
- нормальная температура тела.

Оценка анамнеза.

Чередование периодов ремиссии с периодами желчной колики или острого холецистита. При хроническом резидуальном холецистите после консервативного лечения и стихании воспаления возможно сохранение тяжести и ту-

пых болей в правом подреберье, особенно после погрешности в диете, признаки кишечного дискомфорта, изжога, горький привкус во рту.

Первично хронический холецистит протекает с вышеперечисленными симптомами без признаков желчной колики.

Объективная оценка состояния больного:

- пульс, давление, локальные симптомы при обследовании живота (отставание в акте дыхания правых отделов, болезненность при пальпации в области проекции дна желчного пузыря), отрицательные симптомы раздражения брюшины,
- положительный эффект от консервативной терапии (спазмолитики, анальгетики, антисекреторы), направленной на восстановление оттока желчи.

Методы диагностики.

1. УЗИ желчного пузыря позволяет уточнить диагноз желчно-каменной болезни. Информативность и чувствительность метода составляют 96-98%.
2. МРТ в режиме холангиографии позводяет подтвердить диагноз холангилитиаза.
3. Эндоскопическая ретроградная панкреатохолангиография (ЭРПХГ) – наиболее информативный метод выбора не только диагностики , но и лечения пациентов механической желтухой для выявления холедохолитиаза, стриктуры Фатерова соска. При этом возможно выполнить лечебные манипуляции по ликидации холестаза: папиллосфинктеротомию, литэкстракцию или фрагментацию крупных конкрементов. ЭРПХГ должна быть рекомендована к выполнению в течение 1-2- дней с момента госпитализации пациентов в стационар.

Лечение.

Хирургическое лечение, операция холецистэктомия – единственно возможный и надежный метод лечения больных хроническим калькулезным холециститом. Экстракорпоральная ударно-волновая литотрипсия и метод растворения конкрементов специальными лекарственными препаратами в настоящее время не находят своего практического применения из-за широкого внедрения в хирургическую практику лапароскопической холецистэктомии.

Список литературы.

1. НАЦИОНАЛЬНЫЕ КЛИНИЧЕСКИЕ РЕКОМЕНДАЦИИ. Российское общество хирургов. **ОСТРЫЙ ХОЛЕЦИСТИТ** (2015)

Приняты на XII Съезде хирургов России «Актуальные вопросы хирургии» (г. Ростов-на-Дону, 7-9 октября 2015 г.).

2. L. Ansaloni,[1] M. Pisano,[1*] F. Coccolini,[1] A.B. Peitzmann,[2] A. Fingerhut,[3] F. Catena,[4] F. Agresta,[5] A. Allegri, ,[1]I. Bailey,[6] Z.J. Balogh,[7] C. Bendinelli,[7] W. Biffl,[8] L. Bonavina,[9] G. Borzellino,[10] F. Brunetti,[11] C.C. Burlew,,G. Camapanelli,[13] F.C. Campanile,[14] M. Ceresoli,[1] O. Chiara,[15] I. Civil,[16] R. Coimbra,[17] M. De Moya, S. Di Saverio,[19] G.P. Fraga,[20] S. Gupta,[21] J. Kashuk,[22] M.D. Kelly,[23] V. Koka,[24] H. Jeekel,[25] R. Latifi, A. Leppaniemi,[27] R.V. Maier,[28] I. Marzi,[29] F. Moore,[30] D. Piazzalunga,[1] B. Sakakushev,[31] M. Sartelli, Scalea,[33] P.F. Stahel,[34] K. Taviloglu,[35]G. Tugnoli,[19] S. Uraneus,[36] G.C. Velmahos,[37] I. Wani,[38] D.G. Weber,[3]P. Viale,[40] M. Sugrue,[41] R. Ivatury,[42] Y. Kluger,[43] K.S. Gurusamy,[44] E.E. Moore[35]. Translation of 2016 *WSES guidelines on acute calculous cholecystitis (*Острый калькулезный холецистит: рекомендации Всемирного общества неотложной хирургии WSES от 2016 года).
3. Дадвани С.А., Ветшев П. С., Шулутко А. М., Прудков М. И. Желчнокаменная болезнь. – М.: Издательсктй дом Видар-М, 2000 – 144с., ил.
4. Кулезнева Ю. В,, Израилов Р. Е., Мусаев Г. Х., Кириллова М. С., Иороз О. В., Мелехина О., В. Чрезкожные вмешательства в абдоминальной хирургии, М.: Гэотар-Медиа, 2016, 66-77с., ил.
5. Совцов С.А., Прилепина Е.В. Холецистит у больных высокого риска. Хирургия. Журнал им. Н.И. Пирогова 2013; 12: 18-23. Клиническая хирургия: национальное руководство: в 3 т. / под ред. В.С. Савельева, А.И. Кириенко. - М.: ГЭОТАР-Медиа, 2009. - Т. II. - 832 с.
6. Совцов С.А., Прилепина Е.В. Возможности улучшения результатов лечения острого холецистита. // Хирургия. Журнал им. Н.И. Пирогова. 2015. № 2. С. 50-55.