Министерство здравоохранения РФ

Государственное образовательное учреждение высшего профессионального образования

МОСКОВСКИЙ ГОСУДАРСТВЕННЫЙ
МЕДИКО-СТОМАТОЛОГИЧЕСКИЙ УНИВЕРСИТЕТ
имени А. И. Евдокимова

Кафедра факультетской хирургии №2 лечебного факультета

ОПУХОЛИ ЖЕЛУДКА И ДВЕНАДЦАТИПЕРСТНОЙ КИШКИ. РАК ЖЕЛУДКА

(клиника, диагностика, хирургическое лечение)

Учебное пособие для студентов медицинских вузов

Москва 2019 г.

Авторы:

Майорова Ю.Б., доктор мед. наук .

Леонтьева М.С., профессор кафедры факультетской хирургии №2 лечебного факультета МГМСУ им. А. И. Евдокимова, доктор мед. наук.

УДК: 617

ББК 376 4.5

Рецензенты: Рецензенты: Чудных С. М, заместитель главного врача по хирургической помощи ГБУЗ МКНЦ им. А. С. Логинова ДЗМ. Д.м.н., профессор.

Щербюк А. Н., профессор кафедры хирургии ФУВ МОНИКИ им. М. Ф. Владимирского.

Настоящее пособие составлено в соответствии с рабочей программой дисциплины «Факультетская хирургия» лечебного факультета, разработанной на кафедре факультетской хирургии №2 лечебного факультета ГБОУ ВПО МГМСУ имени А. И. Евдокимова Минздрава России.

В данном учебном пособии освещены эпидемиология, классификация, этиологические и патогенетические факторы доброкачественных и злокачественных опухолей желудка и двенадцатиперстной кишки, в том числе рака желудка. Большое внимание в пособии уделено хирургической анатомии желудка и 12-перстной кищки, подробно освещены их кровеносная и лимфатическая системы.

Авторы уделяют большое внимание клинической картине, лабораторным и инструментальным принципам диагностике и дифференциальной диагностике различным формам рака желудка, его осложнениям. Кроме того, авторы останавливается на современных миниинвазивных вмешательствах лечения неосложненных и осложненных форм заболевания. Учебное пособие содержит набор тестовых и ситуационных задач для оценки как исходного, так и итогового уровня знаний.

Пособие предназначено для студентов 4 и 5 курсов лечебного факультета медицинских вузов, а также для ординаторов слушателей факультета постдипломного образования.

ББК 376 4.5

Издание ГОУ ВПО МГМСУ имени А. И. Евдокимова, 2019

Хирургическая анатомия желудка и двенадцатиперстной кишки.

Желудок расположен в верхнем этаже брюшной полости, преимущественно в его левой половине, и лишь выходной отдел его располагается правее срединной линии. На переднюю брюшную стенку он проецируется в области левого подреберья и эпигастральной области. Различают кардиальную часть (кадию) – наиболее проксимальную часть, сразу выше нее расположен кардио-эзофагеальный сфинктер, дно, тело, антральный отдел и пилорический канал. Воображаемая линия, проведенная перпендикулярно от угла желудка к большой кривизне отделяет тело от антрального отдела. Еще один важный угол (угол Гиса) формируется между дном желудка и левой боковой стенкой пищевода. Привратник является границей между желудком и двенадцатиперстной кишкой и представляет собой мышечный сфинктер.

Двенадцатиперстная кишка огибает головку поджелудочной железы и располагается у нижней ее поверхности. У связки Трейтца образует двенадцатиперстно-тощекишечный изгиб. Длина двенадцатиперстной кишки составляет 25—30 см. В ней различают верхнюю горизонтальную, нисходящую, нижнюю горизонтальную и восходящую части. На заднемедиальной стенке нисходящей части расположен большой сосочек двенадцатиперстной кишки — место впадения в кишку общего желчного протока и протока поджелудочной железы (рис 1).

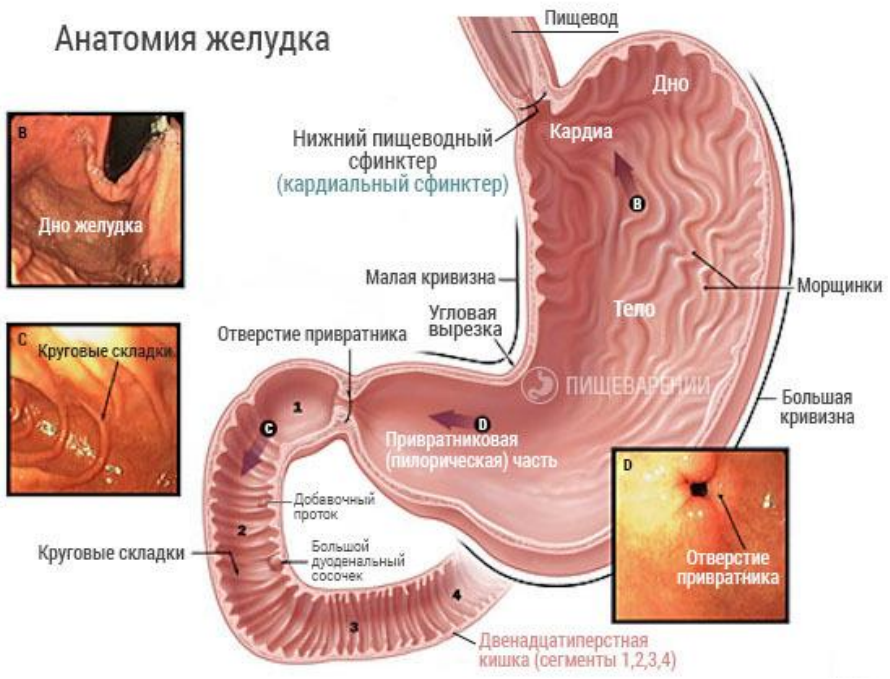

Рис. 1 Анатомия желудка и двенадцатиперстной кишки

Кровоснабжение.

Артериальное кровоснабжение желудок и двенадцатиперстная кишка получают из ветвей чревного ствола и верхней брыжеечной артерии (рис. 2). Основными желудочными артериями являются – правая и левая желудочные артерии, идущие вдоль малой кривизны желудка; правая и левая желудочно-ободочные артерии, расположенные вдоль большой кривизны желудка. Левая желудочная артерия является ветвью чревного ствола. В 15-20% имеется дополнительная артерия к левой доле печени, являющаяся ветвью левой желудочной артерии, что важно учитывать, т.к. в случае ее высокой перевязки у места отхождения от чревного ствола возможно развитие ишемии левой доли печени. Правая желудочная артерия, как правило, отходит от собственной печеночной артерии. Левая желудочно-ободочная артерия является ветвью селезеночной артерии, а правая – гастродуоденальной артерии. Дополнительно проксимальная часть желудка получает кровоснабжение от нижних диафрагмальных артерий и коротких желудочных артерий, являющихся ветвями селезеночной артерии. В ряде случаев (20-25%) имеется задняя артерия желудка, отходящая от селезеночной артерии. Обильные межсосудистые анастомозы позволяют избежать некроза желудка даже при перевязке 3-4 основных артерий. С другой стороны это затрудняет остановку кровотечения.

Вены соответствуют расположению артерий. Они являются притоками воротной вены. Венозное сплетение в подслизистом слое кардии соединяет систему воротной вены с нижней полой веной, образуя естественный портокавальный анастомоз. Иногда варикозно расширенные вены этого сплетения (при портальной гипертензии) могут стать источником кровотечений.

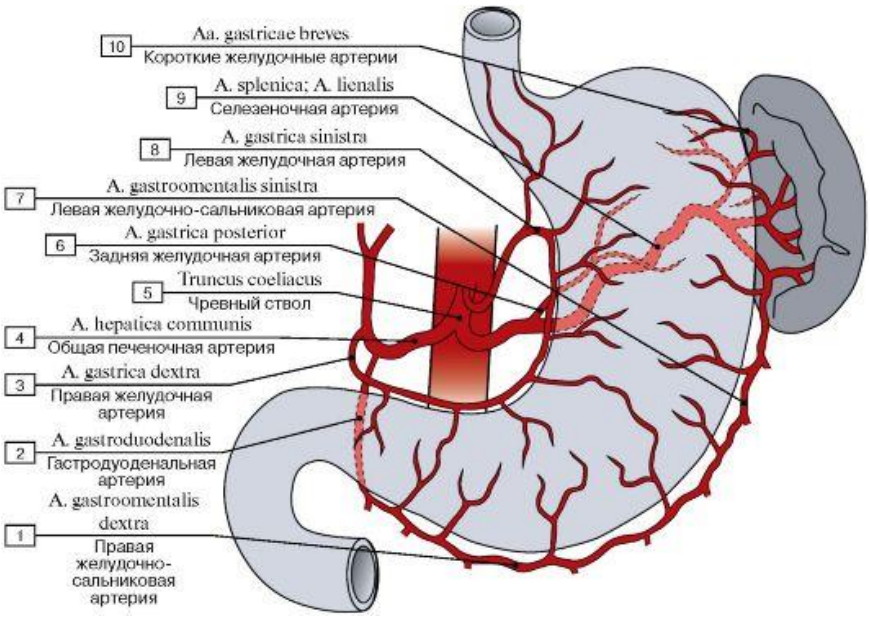

Рис. 2 Схема кровоснабжения желудка

Лимфоотток

Лимфоотток происходит по лимфатическим путям, сопровождающим сосуды желудка (рис 3). Лимфоотток от кардии и верхней части малой кривизны желудка осуществляется в лимфатические узлы по ходу левой желудочной артерии и лимфоузлы области чревного ствола. От верхней части желудка по большой кривизне – в лимфоузлы по ходу желудочно-сальниковой артерии и в область ворот селезенки. Лимфоузлы по ходу правой желудочной артерии и парапилорические лимфоузлы осуществляют лимфоотток от малой кривизны желудка в области антрального отдела, лимфоузлы области правой желудочно-сальниковой артерии – от большой кривизны антрального отдела. Все четыре группы лимфооттока дренируются в лимфоузлы области чревного ствола и далее в правый грудной лимфатический проток. Кроме того множественные подслизистые лимфатические сплетения объясняют возможность мелких отсевов опухоли по стенке желудка на некотором расстоянии от основной массы опухоли.

В Японии используют топографо-анатомическую классификацию рака желудка в зависимости от поражения метастазами лимфоузлов (рис. 4),

которая более удобна для определения объема выполненной лимфодиссекции, но не для стадирования заболевания.

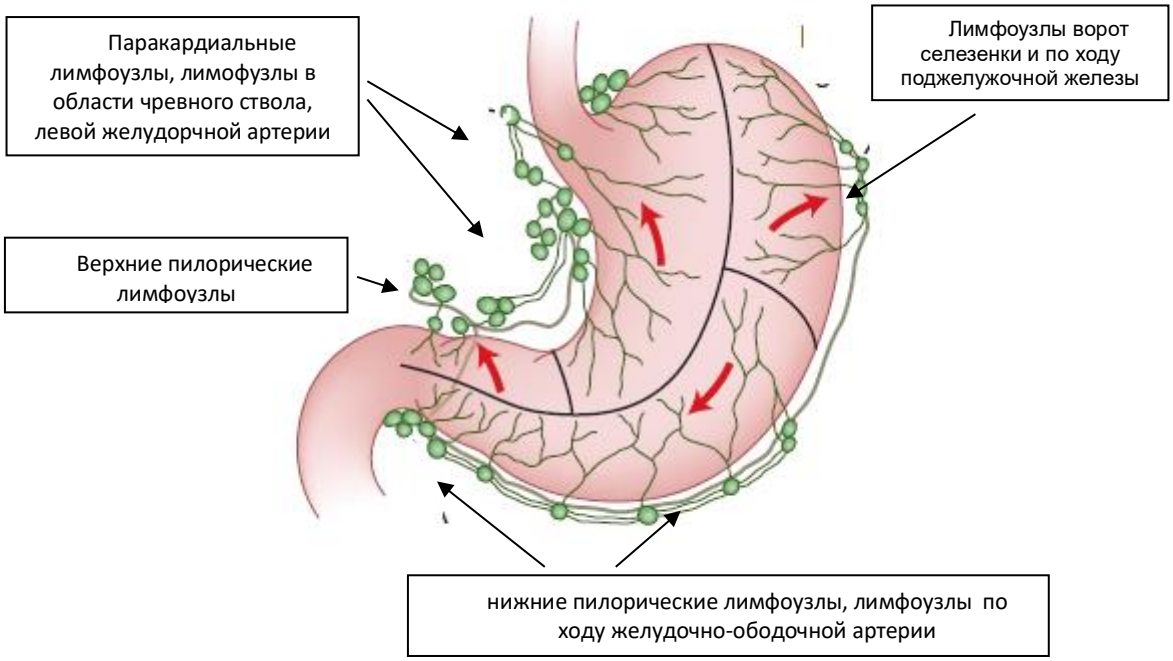

Рис.3. Пути лимфооттока желудка

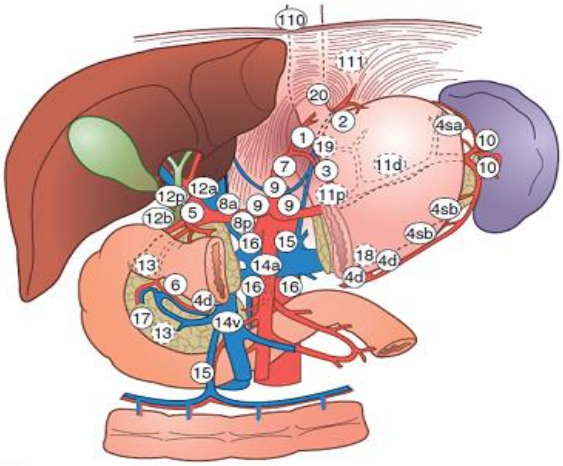

Рис.4 Топографическая анатомия лимфоузлов желудка.

Кроме того, поражение лимфатических узлов раковыми клетками классифицируется как отдаленные метастазы.

Иннервация

Иннервация желудка осуществляется ветвями парасимпатических (блуждающий нерв) и симпатических нервов (ветви чревного сплетения), образующих интрамуральные нервные сплетения в подслизистом, межмышечном и подсерозном слоях. Блуждающие нервы (рис. 5) в виде переднего (левого) и заднего (правого) стволов проходят вдоль пищевода, образуют 3—6 менее крупных стволов на уровне абдоминального отдела пищевода и кардии, а затем образуют ветви вблизи желудка. На этом уровне передний (левый) ствол отдает печеночную ветвь, а от правого (заднего) отходит чревная ветвь к чревному узлу. Далее оба ствола переходят в переднюю и заднюю желудочные ветви Латарже, от которых отходят мелкие ветви, идущие вместе с сосудами к малой кривизне желудка. Кроме того, зачастую имеются мелкие ветви, идущие вдоль правой желудочной и/или желудочно-сальниковой артерий, что необходимо учитывать при выполнении селективной проксимальной ваготомии (см. далее). Иногда от заднего ствола блуждающего нерва отходит небольшая ветвь, которая идет позади пищевода и кадии к углу Гиса — это так называемый криминальный нерв Грасси. Если во время ваготомии эта ветвь не будет замечена и останется непересеченной, то ваготомии окажется неполной, что создаст предпосылки к рецидиву язвы.

Рис. 5 Иннервация желудка

Функции желудка и двенадцатиперстной кишки.

Во всех отделах желудка поверхность слизистой оболочки выстлана однослойным цилиндрическим эпителием, клетки которого выделяют "видимую слизь" — тягучую

жидкость желеобразной консистенции, состоящую из неперемешивающегося слоя слизи, бикарбонатов, фосфолипидов и воды. Этот гель в виде пленки плотно покрывает всю поверхность слизистой оболочки, облегчает похождение пищи, защищает слизистую оболочку от механических и химических повреждений и самопереваривания желудочным соком. Поверхностные клетки слизистой оболочки вместе со слизисто-бикарбонатным гелем создают физико-химический защитный барьер, препятствующий обратной диффузии катионов водорода из полости желудка и поддерживающий нейтральный pH у клеточной поверхности . Слизистая оболочка двенадцатиперстной кишки вырабатывает в 2 раза больше бикарбонатов, чем слизистая оболочка желудка. В поддержании устойчивости слизистой оболочки желудка и двенадцатиперстной кишки к повреждающим факторам важную роль играют *способность клеток к репарации, хорошее состояние микроциркуляции и секреция химических медиаторов защиты* (простагландины, эпидермальный и трансформирующий факторы роста).

В слизистой оболочке желудка различают три железистые зоны: **зона кардиальных** желез, выделяющих слизь, **зона фундальных (главных) желез**, содержащих четыре вида клеток: 1. *главные* (выделяют пепсиногены); 2. *париетальные,* или обкладочные (на их мембране имеются рецепторы для гистамина, ацетилхолина, гастрина; выделяют соляную кислоту — HCL); 3. *добавочные,* или промежуточные, 4. н*едифференцированные* клетки, являются исходными для всех остальных клеток слизистой оболочки; **зона антральных желез**, выделяющих растворимую слизь.

Четкой границы между зонами фундальных и антральных желез нет. Зону, где расположены оба вида желез, называют переходной. Она особенно чувствительна к действию повреждающих факторов. Именно здесь, на границе секретирующей и несекретирующей соляную кислоту слизистой оболочки, чаще всего и возникают изъязвления. С возрастом происходит распространение антральных желез в проксимальном направлении, т. е. к кардии, за счет атрофии фундальных желез (феномен "антрокардиальной прогрессии").

В слизистой оболочке двенадцатиперстной кишки между экзокринными клетками расположены эндокринные: G-клетки (вырабатывают гастрин), S-клетки (вырабатывают секретин), I-клетки (вырабатывают холецистокинин).

Секреторная функция.

У здорового человека в условиях покоя в течение часа выделяется около 50 мл желудочного сока. Секрецию желудочного сока, связанную с приемом пищи, условно разделяют на три фазы: рефлекторную (нейрогенную, или вагусную), желудочную (гуморальную или гастриновую) и кишечную.

Желудочный сок способен повреждать и переваривать живые ткани благодаря наличию в нем HCl и пепсина. Ткани желудка и двенадцатиперстной кишки предохраняются от самопереваривания защитным слизисто-бикарбонатным барьером, интегрированной системой механизмов, стимулирующих и тормозящих секрецию HCL, моторику желудка и двенадцатиперстной кишки.

Защитный слизисто-бикарбонатный барьер слизистой оболочки образуют:

- слой густой слизи, покрывающей эпителий желудка в виде пленки толщиной 1,0—1,5 мм, и содержащиеся в слизи ионы бикарбоната;
- апикальная мембрана клеток;
- базальная мембрана клеток. Слизистый гель замедляет скорость обратной диффузии H^+- ионов (из просвета желудка в слизистую оболочку), нейтрализует H^+- ионы, не дает им повреждать клетки.

Стимуляция секреции HCl происходит под влиянием *ацетилхолина, гастрина, гистамина и продуктов переваривания пищи* (пептиды, аминокислоты).

Ацетилхолин — медиатор парасимпатической нервной системы. Он высвобождается в стенке желудка в ответ как на стимуляцию блуждающих нервов (в рефлекторную фазу желудочной секреции), так и на локальную стимуляцию интрамуральных нервных сплетений при нахождении пищи в желудке (в желудочную фазу секреции). Ацетилхолин является средним по силе стимулятором продукции HCl и сильным возбудителем высвобождения гастрина из G-клеток. Кроме того, возбуждение блуждающих нервов повышает чувствительность обкладочных клеток к воздействию гастрина и усиливает моторику желудка.

Гастрин — полипептидный гормон, выделяется G-клетками антрального отдела желудка и верхнего отдела тонкой кишки, стимулирует секрецию HCl париетальными клетками и повышает их чувствительность к парасимпатической стимуляции. Высвобождение гастрина из G-клеток вызывают парасимпатическая стимуляция, белковая пища, пептиды, аминокислоты, кальций, механическое растяжение желудка и щелочное

значение pH в его антральном отделе. Эндокринная функция гастрина характеризуется не только стимулирующим воздействием на желудочную секрецию, но и трофическим влиянием на слизистую оболочку и энтерохромаффинные клетки. Продукцию гастрина угнетают нейрогенные влияния (ингибиторные парасимпатические волокна), химические воздействия (низкий pH в антральном отделе желудка), гормоны-антагонисты гастрина (кальцитонин, соматостатин, глюкагон).

Гистамин является мощным стимулятором секреции HCl. Эндогенный гистамин в желудке синтезируют и хранят клетки слизистой оболочки (тучные, энтерохромаффинные, париетальные). Секреция, стимулированная гистамином, является результатом активации H2-рецепторов на мембране париетальных клеток.

Антральный отдел желудка в зависимости от pH его содержимого регулирует продукцию HCl париетальными клетками. Выделяющийся из G-клеток гастрин стимулирует секрецию HCl, а ее избыток, вызывая закисление содержимого антрального отдела желудка и двенадцатиперстной кишки, тормозит высвобождение гастрина. При интрагастральном pH менее 2,0 и интрадуоденальном pH ниже 2,5 высвобождение гастрина и секреция HCl прекращаются. По мере разбавления и нейтрализации HCl щелочным секретом антральных желез при показателе pH в желудке более 4,0 и pH в двенадцатиперстной кишке более 6,0 высвобождение гастрина и секреция HCl возобновляются. Так действует "антродуоденальный тормозной механизм".

Поступление кислого содержимого из желудка в двенадцатиперстную кишку стимулирует эндокринную функцию S-клеток. При pH менее 4,5 высвобождающийся в кишке секретин тормозит секрецию HCl, стимулирует выделение бикарбонатов и воды поджелудочной железой, печенью, дуоденальными (бруннеровыми) железами. При нейтрализации HCl щелочным секретом в полости двенадцатиперстной кишки повышается значение pH, прекращается высвобождение секретина и возобновляется секреция HCl. Так действует "секретиновый тормозной механизм".

Мощными ингибиторами секреции HCl являются **соматостатин**, вырабатываемый эндокринными D-клетками желудка и верхнего отдела тонкой кишки; вазоактивный, **интестинальный полипептид (VIP)**. На секрецию HCl влияет также **гастроингибирующий полипептид - GIP**.

В результате координированного действия стимулирующих и тормозящих секрецию HCl механизмов продукция ее париетальными клетками осуществляется в

пределах, необходимых для пищеварения и поддержания нормального кислотно-основного состояния.

Моторная функция.

Вне фазы желудочного пищеварения желудок находится в спавшемся состоянии. Во время еды благодаря изменению тонуса мышц ("рецептивное расслабление") желудок может вместить около 1500 мл пищи без заметного повышения внутриполостного давления. Дно и тело желудка выполняют главным образом функцию резервуара и желудочного пищеварения, а основная функция пилороантрального отдела — смешивание, измельчение и эвакуация содержимого в двенадцатиперстную кишку.

Благодаря действию замыкательного аппарата предотвращается рефлюкс дуоденального содержимого в желудок.

Блуждающие нервы стимулируют перистальтические сокращения желудка, понижают тонус пилорического сфинктера и нижнего пищеводного сфинктера. Симпатическая нервная система оказывает противоположное действие. Гастрин снижает тонус пилорического сфинктера, секретин и холецистокинин вызывают его сокращение.

В двенадцатиперстной кишке желудочный химус подвергается дальнейшей механической и химической обработке. Происходит переваривание всех пищевых ингредиентов протеолитическими, амилолитическими и липолитическими ферментами.

Опухоли желудка и двенадцатиперстной кишки

Опухоли могут возникать из всех слоев стенки желудка. По происхождению разделяют *эпителиальные и неэпителиальные* новообразования. Каждую из этих групп подразделяют на доброкачественные и злокачественные.

Доброкачественные опухоли желудка

Полипы. Полипы желудка чаще наблюдаются у лиц пожилого возраста. Различают железистые или аденоматозные (III—IV тип) полипы, гиперпластические (I—II тип, по японской классификации), или

регенераторные, и воспалительно-фиброматозные полипы. Полипы локализуются преимущественно в антральном отделе и теле желудка. По форме они могут быть шаровидными, овальными, реже сосочкообразными, грибовидными, в виде цветной капусты, диаметр — от нескольких миллиметров до 5 см. Полип может иметь выраженную ножку или располагаться на широком основании. Различают одиночный полип, множественные полипы и полипоз желудка. О полипозе говорят в случаях, когда отмечается наследственный характер заболевания. В этом случае полипы могут одновременно локализоваться и в других отделах желудочно-кишечного тракта.

Аденоматозные полипы (аденомы) встречаются относительно редко, но более опасны в онкологическом отношении. Это истинные неопластические образования, представляют собой доброкачественные опухоли (аденомы), возникающие из эпителия слизистой оболочки желудка, в ряде случаев имеющие признаки дисплазии. Локализуются преимущественно в антральном отделе, обычно они одиночные и достаточно большие по размерам, располагаются чаще на широком основании, реже — на ножке. Опасность малигнизации велика - до 75%. При диаметре опухоли 2 см и более рак обнаруживают в 24 %, а при диаметре менее 2 см — всего в 4 % случаев. Настораживающим симптомом является появление изъязвления на вершине полипа.

Гиперпластические полипы составляют 70-90% всех полипов желудка, не относятся к истинным опухолям, так как являются очаговой гиперплазией поверхностного эпителия. Первичная клеточная структура при данном типе полипов не изменена. Риск перерождения минимален (не более 4%). Гиперпластические полипы обычно выявляются при эндоскопическом исследовании желудка. Они подлежат обязательному удалению или

биопсии с целью раннего выявления рака желудка, несмотря на низкий коэффициент малигнизации. Почти у 79 % пациентов с гиперпластическими полипами наблюдается атрофический геликобактерный гастрит. Риск развития рака желудка обычно связан с атрофическим гастритом.

Воспалительные фиброзные полипы не являются настоящей неоплазией. При микроскопическом исследовании они выявляются в подслизистом слое. Для их структуры характерна фиброзная пролиферация, симулирующая опухоль, исходящую из периферических нервов. Полип имеет тонкую сеть сосудов, обильно инфильтрирован эозинофилами, лимфоцитами, гистиоцитами и плазматическими клетками. В периферической крови эозинофилии обычно не наблюдается. Это отличает фиброзные воспалительные полипы от диффузного эозинофильного гастрита.

Полипы могут существовать бессимптомно или проявляться симптомами гастрита, на фоне которого они возникают (боли в подложечной области, появляющиеся сразу или через 1—3 ч после приема пищи, снижение аппетита, отрыжку).

Наиболее точным диагностическим методом является ЭГДС с биопсией с последующим гистологическим исследованием.

Учитывая возможность малигнизации, полипы целесообразно удалять эндоскопически. Тотальная эксцизия полипа позволяет установить гистологическую структуру и принять соответствующее решение о дальнейшем вмешательстве. При наличии данных за злокачественный характер роста необходимо радикальное оперативное вмешательство согласно основным принципам лечения онкологических заболеваний (см. лечение рака желудка).

Полипы желудка не всегда по виду удается дифференцировать с **гетеротопическим расположением участков поджелудочной железы**, которое также имеет полушаровидную форму. Дифференциально-

диагностическим эндоскопическим признаком является небольшое втяжение на вершине; проведение биопсии является обязательным.

Злокачественные опухоли желудка

Рак желудка (РЖ).

ЭПИДЕМИОЛОГИЯ

Рак желудка представляет собой злокачественную опухоль, возникающую из клеток эпителия слизистой оболочки, занимает четвертое место среди всех ЗНО, являясь второй причиной смерти от рака в мире. Ежегодно регистрируется около 1 млн. новых случаев и более 700 тысяч смертей от этого заболевания. В структуре заболеваемости среди органов желудочно-кишечного тракта рак желудка занимает второе, а в структуре смертности - первое место. К 2020 г. прогнозируется рост числа заболевших до 1,3 млн. и в XXI веке по заболеваемости и смертности рак желудка выйдет на первое место.

Россия удерживает лидирующее положение в мире по смертности от рака желудка, хотя и значительно уступает по уровню заболеваемости Японии, Чили и Китаю. Ежегодно около 45 тыс. россиян умирают от РЖ. В 2011 г. общероссийский показатель смертности был выше мирового на 30,4 %. В структуре онкологической заболеваемости у мужчин рак желудка занимает 2-е место (11,4 %), среди женщин - 3-е (7,7 %), в структуре смертности - 1-е место (16,3 %).

ЭТИОЛОГИЯ. ФАКТОРЫ РИСКА.

Рак желудка наиболее часто встречается у лиц с пернициозной анемией, имеющих вторую группу крови, а также семейный отягощенный анамнез. Важна роль различных экологических факторов на возникновение рака

желудка, что более характерно для интестинальной формы, нежели более агрессивной диффузной формы рака желудка.

Основные факторы риска развития рака желудка приведены в таблице 1.

Основные факторы, влияющие на возникновение рака желудка

Табл.1

Факторы, увеличивающие риск развития рака желудка	Факторы, уменьшающие риск развития рака желудка
Семейный анамнез	Прием аспирина
Диета с высоким содержанием жиров, нитратов, соли	Диета с высоким содержание овощей и фруктов
Семейный полипоз	Прием витамина С
Аденоматозные полипы	
Наследственный неполипозный колоректальный рак	
Инфекция Helicobacter pylori	
Атрофический гастрит, кишечная метаплазия, дисплазия	
Резекция желудка или гастроэнтеростомия в анамнезе (более 10 лет)	
Табакокурение	
Болезнь Менетрие	

1. Диета и лекарства

Нитраты и нитриты, содержащиеся в консервированных продуктах под влиянием микроорганизмов, вегетирующих в желудке, легко трансформируются в нитрозамин, представляющий собой сильнейший канцероген. Аскорбиновая кислота и бета-каротин, содержащиеся в свежих

фруктах и овощах, являются сильными антиоксидантами, которые тормозят превращение нитратов и нитритов в нитрозамин. Курение увеличивает риск развития рака желудка, в тоже время влияние алкоголя на возникновение рака желудка не установлено.

2. Helicobacter pylori

Инфицирование желудка Н.Р. в 3—6 раз увеличивает риск возникновения рака желудка. В странах Центральной Америки, где население почти поголовно инфицировано Н.Р., наблюдается самая высокая заболеваемость раком желудка. Вместе с тем заболеваемость язвенной болезнью двенадцатиперстной кишки в этих странах низкая. В США снижение заболеваемости раком желудка идет параллельно со снижением геликобактерной инфекции. Причину этого явления объясняют тем, что Н.Р. более чем у 80 % инфицированных пациентов вызывает атрофический гастрит с последующей кишечной метаплазией и дисплазией эпителия слизистой оболочки желудка. Причину гастрита объясняют тем, что Н. Р. выделяют уреазу, способствующую образованию аммония, который, раздражая слизистую оболочку, вызывает воспаление с неизбежной инфильтрацией тканей нейтрофилами. Нейтрофилы при воспалительной реакции выделяют свободные кислородные радикалы (NO, O2, ONOO), цитокины, которые непосредственно могут вызывать повреждение ДНК в клетках эпителия желудка, появление аномальных генов, нарушение мутации клеток, дисплазию эпителия и развитие рака. Ряд исследователей полагают, что в значительном проценте (35—89%) случаев развитие рака желудка можно предупредить своевременным лечением инфекции Н.Р. Препятствием для достижения такого результата является возникновение резистентности к применяемым для лечения

антибиотикам и реинфекция. Схема воздействия Н.Р. представлена на рис. 6.

Рис.6 Канцерогенез рака желудка

3. Полипы желудка.

4. *Атрофичекий гастрит*.

Хронический атрофический гастрит – наиболее частый предшественник рака желудка (более 94%). Распространенность атрофического гастрита наиболее велика в старших возрастных группах, однако он нередко встречается у молодых в эндемических по раку желудка регионах. Значительную роль в изменениях слизистой играет Н.Р.

5. Кишечная метаплазия

Рак желудка часто возникает в зоне кишечной метаплазии, при этом риск его развития прямо пропорционален степени кишечной метаплазии

слизистой оболочки желудка. Имеются данные о том, что эрадикация Н.Р. инфекции приводит к значительному регрессу кишечной метаплазии и атрофического гастрита. Поэтому применение специфической антитбиотикотерапии рекомендуется пациентам с такими морфологическими изменениями слизистой и обсемененностью Н.Р.

6. Язва желудка

Ранее доброкачественную язву желудка относили к числу предраковых состояний. Тщательные ретроспективные исследования показали, что рак развивается вблизи от язвы желудка на фоне появившейся тяжелой дисплазии и метаплазии эпителия слизистой. В настоящее время все язвы желудка расцениваются потенциально как рак желудка, пока не будет доказано обратное. Многочисленные факторы, изложенные выше, играют значительно большую роль в этиологии и патогенезе рака желудка, нежели наличие лишь язвы желудка.

7. Рак культи желудка

Перенесенные ранее оперативные вмешательства на желудке, особенно резекция желудка по Бильрот-II в модификации Гофмейстера—Финстерера, относят к факторам риска развития рака. Через 10—15 лет после резекции желудка у пациентов развиваются атрофический гастрит, интестинальная дисплазия эпителия слизистой оболочки, на фоне которых риск развития рака возрастает в 4 раза и более.

Ахлоргидрия после резекции желудка, ваготомии, длительного применения антисекреторных препаратов, эффективно подавляющих продукцию соляной кислоты, также относится к факторам риска. При ахлоргидрии значительно увеличивается количество бактерий в желудочном содержимом. Бактерии способствуют конверсии нитратов и нитритов, поступающих в желудок с пищей, в сильный канцероген — нитрозамин. В

связи с этим через определенное время возникает атрофический гастрит с кишечной метаплазией эпителия и опасностью развития рака. Поэтому через 10—15 лет, после операций на желудке, пациентов необходимо регулярно 1—2 раза в год подвергать эндоскопическому исследованию.

8. Пернициозная анемия и болезнь Менетрие.

Болезнь Менетрие характеризуется резко выраженной гипертрофией слизистой оболочки желудка в такой степени, что складки слизистой оболочки становятся похожими на извилины мозга. Патологический процесс локализуется преимущественно в области дна и тела желудка. Больные жалуются на тупые боли в эпигастрии, снижение аппетита, слабость. Иногда возникает массивное кровотечение. Рентгенологически болезнь Менетрие трудно отличить от злокачественной лимфомы. Пернициозная анемия характеризуется атрофией эпителия, что приводит к нарушению синтеза фактора Касла, вследствие чего развивается B_{12}-дефицитная анемия.

9. Генетические факторы.

Около 5–10% пациентов, страдающих раком желудка, имеют онкологический отягощенный семейный анамнез. Изучение генетической детерминации рака желудка доказало аутосомно-доминантный тип наследования. Последующие исследования позволили выявить наследуемые мутации в гене Е-кадгерин/CDH1. В настоящее время считают диффузный рак желудка наследственным, если: а) у родственников первой или второй степени родства имеется два и более случая, морфологически доказанного диффузного рака, при этом, по крайней мере, в

одном случае диагноз установлен в возрасте до 50 лет; б) у родственников первой или второй степени родства три случая и более доказанного диффузного рака желудка в любом возрасте. Имеются сообщения о «профилактических» гастрэктомиях, проведенных у пациентов с мутантным Е-кадгерином. Таким образом, операции на желудке при наследственном синдроме похожи на подходы, применяемые при раке молочной железы у женщин-носителей мутации генов BRCA1 и BRCA2, профилактическую колэктомию в семьях с семейным полипозом кишечника.

Патологоанатомическая картина и классификация*.*

В настоящее время отмечается тенденция увеличения частоты поражения *кардиального* отдела желудка и *кардиоэзофагеального* перехода, доля которых достигает 30%, с такой же частотой рак желудка локализуется в *средней трети тела* желудка, несколько чаще опухоль локализуется в *выходном отделе желудка* – 40%.

По макроскопическому виду выделяет четыре группы рака желудка по Борманну, 1926г. (рис. 7).

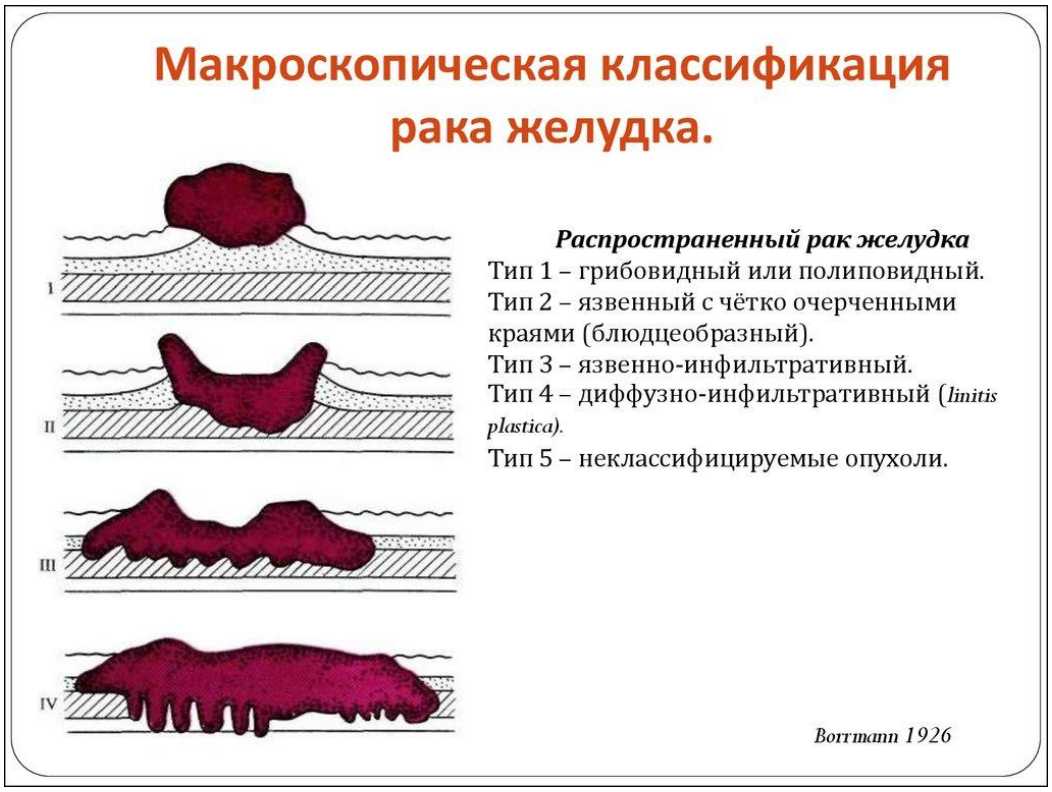

Рис. 7 Макроскопическая классификация рака желудка.

I. **Полиповидная** — солитарная, хорошо отграниченная карцинома без изъязвления. Прогноз относительно благоприятный. Встречается в 5 % случаев.

II. **Изъязвленная карцинома ("рак-язва")** с блюдцеобразно приподнятыми, четко очерченными краями, макроскопически трудно отличимая от доброкачественной пептической язвы. Обладает менее экспансивным ростом, составляет 25 % всех заболеваний раком желудка.

III. **Частично изъязвленная** опухоль с приподнятыми краями и частичным инфильтративным прорастанием глубоких слоев стенки, без четкого отграничения от здоровых тканей (инфильтративно-язвенная форма). Отличается ранним метастазированием.

IV. **Диффузно-инфильтративная (скиррозная)** опухоль, которая часто распространяется в подслизистом слое, может поражать почти всю толщу стенки желудка и распространяться на большую поверхность его (пластический ланит — linitis plastica), поэтому ее макроскопически трудно

распознать при гастроскопии. Она составляет 10 % заболеваний раком желудка, дает ранние метастазы. Прогноз неблагоприятный.

Лоурен (1965) предложил выделять 2 типа опухоли (табл. 2) .

Классификация рака желудка по Лоурену.

Табл.2

Интестинальный тип	**Диффузный тип**
Влияние внешних факторов	Семейный анамнез
Атрофия слизистой, интестинальная метаплазия	Группа крови II (А)
Чаще у мужчин	Чаще у женщин
Чаще встречается у пожилых	Часто у молодых пациентов
Железистый рак	Низкая степень дифференцировки, перстневидные клетки
Гематогенное метастазирование	Лимфогенное, имплантационное метастазирование
Микросателлитная нестабильность	Снижение Е-кадгерина

1.**Интестинальный тип** — это макроскопически хорошо отграниченная опухоль, имеющая хорошо дифференцированную железистую структуру, часто с метаплазией интестинального типа, напоминающую рак толстой кишки, с диффузной воспалительной клеточной инфильтрацией. Макроскопически она имеет вид изъязвленной карциномы («рак-язва»), трудно отличимой от обычной пептической язвы. Этот тип рака больше распространен в регионах с высокой заболеваемостью раком. С уменьшением частоты рака желудка среди населения региона снижается и частота рака интестинального типа.

2.**Диффузный тип** рака относится к низкодифференцированным. В отличие от интестинального рака диффузный рак распространяется

преимущественно по слизистой оболочке и подслизистому слою-(linitis plastica). Для него характерна меньшая воспалительная инфильтрация. Прогноз при этом типе рака плохой.

По гистологическому строению (ВОЗ 2010г.) выделяют:

1. **Аденокарциномы:** папиллярные, тубулярные, муцинозные (слизистые), мелкоклеточные, перстневидно-клеточные.
2. **Ороговевающие аденокарциномы** (аденосквамозные).
3. **Плоскоклеточные** карциномы.
4. **Недифференцированные** карциномы.
5. **Неклассифицируемые** карциномы.

Метастазирование

Метастазирование рака желудка происходит 3 основными путями:

- **лимфогенным** - в ближайшие и отдаленные регионарные лимфатические узлы. К отдаленным лимфатическим узлам относят лимфоузлы надключичной области и между ножками m. sternocleidomastoideus (метастаз Вирхова), метастазы в области пупка (симптом сестры М. Жозеф), паховых лимфатических узлах, яичниках (опухоль Крукенберга).
- **гематогенным** - через систему воротной вены (преимущественно в печень, легкие, реже надпочечники, кости);
- **имплантационным** - по поверхности брюшины при контактном переносе раковых клеток, которые сначала заполняют субсерозные лимфатические пути и из них проникают в свободную брюшную полость. При имплантации раковых клеток по брюшине возникает ее канцероматоз, часто сопровождаемый асцитом, а при инфицировании — канцероматозным

перитонитом. Опускаясь в малый таз, раковые клетки образуют метастазы в прямокишечно-пузырной (у мужчин) и пузырно-влагалищной (у женщин) складках (метастазы Шнитцлера). Опухоль может распространяться за пределы стенки желудка, поражать соседние органы и ткани. Такие опухоли называют "местно распространенными".

Стадии рака желудка.

Классификацию рака желудка по стадиям производят исходя из степени инвазии опухоли в стенку желудка (Т), наличия метастазов в лимфатических узлах (N) и отдаленных метастазов (М). Это позволяет унифицировать подход к определению стадий развития опухоли (таблица 3). 8-я редакция Международной классификации злокачественных опухолей была принята и опубликована под эгидой Union for International Cancer Control (UICC) в 2017г. вступила с 1 января 2018г.

Т – Первичная опухоль

T_x – Первичная опухоль не может быть оценена;
T_o – Отсутствие данных о первичной опухоли;
T_{is} – Карцинома in situ, интраэпителиальная опухоль без инвазии в собственную пластинку слизистой оболочки, тяжелая дисплазия;
T_{1a} – Опухоль прорастает в собственную пластинку слизистой оболочки или мышечную пластинку слизистой оболочки;
T_{1b} – Опухоль прорастает в подслизистую основу;
T_2 – Опухоль прорастает в мышечную оболочку;
T_3 – Опухоль прорастает в подсерозную основу без инвазии в висцеральную брюшину или соседних структур[1];
T_{4a} – Опухоль прорастает в серозную оболочку (висцеральная брюшина);
T_{4b} – Опухоль врастает в соседние структуры[2].

N – Региональные лимфатические узлы

N_X – Региональные лимфатические узлы не могут быть оценены; N_0 – Нет метастазов в региональных лимфатических узлах;
N_1 –Метастазы в 1 – 2 региональных лимфатических узлах; N_2 – Метастазы в 3—6 региональных лимфатических узлах;
N_3 – Метастазы в 7 и более региональных лимфатических узлах.

М – Отдаленные метастазы

M_0 – Нет отдаленных метастазов
M_1 – Есть отдаленные метастазы или наличие опухолевых клеток в асцитической жидкости.

Патогистологическая классификация pTNM:

Требования к определению категорий pT, pN, pM соответствуют требованиям к определению категорий T, N, M.

Примечание: pN_0 гистологическое исследование включает обычно 15 и более регионарных лимфатических узлов.

Международная классификация рака желудка по системе TNM (UICC, 2017г.) Группировка по стадиям.

Табл 3.

Группировка по стадиям:			
Стадия	**T**	**N**	**M**
СТАДИЯ 0	Tis	N_0	M_0
СТАДИЯ IA	T_1	N_0	M_0
СТАДИЯ IB	T_1	N_1	M_0
	T_2	N_0	M_0
СТАДИЯ IIA	T_1	N_2	M_0
	T_2	N_1	M_0
	T_3	N_0	M_0
СТАДИЯ IIIA СТАДИЯ IIIB	T_1	N_3	M_0
	T_2	N_2	M_0
	T_3	N_1	M_0
	T4a	N_0	M_0
СТАДИЯ IIIC	T_2	N_3	M_0
	T_3	N_2	M_0
	T4a	N_1	M_0
СТАДИЯ IIIA	T_3	N_3	M_0
	T4a	N_2	M_0
	T4b	N0-1	M_1
	T4a	N_3	M_0
	T4b	N2-3	M_0
СТАДИЯ IIIB	Любая T	Любая N	M_1

Одним из наиболее важных критериев является степень инвазии опухоли в желудочную стенку, который определяет тактику лечения больного в случае выявления ранних форм рака желудка.

- *Ранние формы рака (Tis-T1)*. При первом типе ранней формы разрастание раковых клеток происходит только в пределах эпителия слизистой оболочки (интраэпителиальный рак), без инфильтративного роста. Эту форму раннего рака называют carcinoma in situ. При втором типе раннего рака опухоль прорастает в подслизистую основу, мышечную пластинку (lamina muscularis mucosae) слизистой оболочки, но не достигает основной мышечной оболочки желудка. .

Эндоскопически выделяют три типа раннего рака:

I — выбухающий;

II — поверхностный: а — приподнятый, б — плоский, в — углубленный (вогнутый);

III — язвенный

- *Прогрессирующие формы рака (T2-T4b).* К ним относят опухоли, прорастающие в поверхностный слой мышечной оболочки желудка (m. muscularis propria), всю толщу мышечной оболочки, и опухоли, прорастающие все слои стенки желудка.

Вышеприведенная классификация TNM учитывает количество пораженных лимфоузлов, но не их локализацию. В Японии используют топографо-анатомическую классификацию, которая более удобна для определения объема выполненной лимфодиссекции, но не для стадирования заболевания).

Окончательную оценку стадии развития опухоли по системе TNM производят только после гистологического исследования удаленной опухоли и выявления метастазов в лимфатические узлы.

Клиническая картина.

Ранний рак протекает бессимптомно или маскируется симптомами доброкачественных заболеваний (атрофический гастрит, аденоматозные полипы, инфекция Н.Р., пептическая язва, функциональная диспепсия и др.). Ранняя диагностика в доклинической стадии возможна при массовом диспансерном эндоскопическом обследовании населения.

Симптомы, которые могут быть выявлены при расспросе больного, можно условно разделить на местные и общие.

Местные - симптомы диспепсии, "желудочного дискомфорта": отсутствие физиологического чувства удовлетворения от насыщения пищей, чувства переполнения и распирания в эпигастральной области, боли в эпигастрии, иногда наблюдается тошнота, рвота.

Общие симптомы - снижение или отсутствие аппетита, отказ от некоторых видов пищи (мясо, рыба), слабость, похудание, вялость, адинамия, быстрая утомляемость от привычной работы и понижение интереса к ней (у 90 %); депрессия, анемия, связанная со скрытой кровопотерей и опухолевой интоксикацией. Следует заметить, что появление общих симптомов заболевания, как правило, является проявлением поздней стадии заболевания.

Болевой синдром может иметь сходство с таковым при язвенной болезни. Иррадиация боли в спину свидетельствует о возможном прорастании опухоли в поджелудочную железу. Опухоли кардиального отдела желудка могут сопровождаться болью в эпигастральной области под мечевидным отростком.

Дисфагия. По мере распространения опухоли кардии на нижний пищеводный сфинктер появляются признаки дисфагии. В начале заболевания дисфагия возникает нерегулярно при глотании грубой или мясной пищи. По мере увеличения опухоли дисфагия становится стойкой, затрудняется прохождение не только твердой, но и жидкой пищи.

При **осмотре** пациентов в ранней стадии развития рака изменения внешнего вида не наблюдается. В поздней стадии появляется бледность кожных покровов и видимых слизистых оболочек (при анемии, кахексии). При осмотре живота могут быть обнаружены неравномерное вздутие в верхней половине, видимые перистальтические сокращения желудка при стенозе выходного отдела желудка. Увеличение размеров живота с распластанными боковыми отделами может быть признаком асцита.

При поверхностной **пальпации** живота легкая ригидность мышц брюшной стенки и болезненность в эпигастральной области могут свидетельствовать о распространении опухоли за пределы желудка, о карциноматозе брюшины. Печень при пальпации может быть бугристой, ее неровный край заставляет заподозрить наличие метастазов. Для выявления отдаленных метастазов проводят пальпацию в области пупка (метастаз сестры Джозеф), в надключичных областях и между ножками грудино-ключично-сосцевидных мышц (метастаз Вирхова). Учитывая возможность ретроградного метастазирования, необходимо исследовать паховые лимфатические узлы. Для выявления метастазов в малом тазу необходимо произвести исследование per rectum (метастаз Шнитцлер), а у женщин, кроме того, влагалищное исследование (метастаз в яичники Крукенберга).

Симптоматика рака желудка в значительной степени зависит от локализации опухоли.

При раке кардиального отдела пациенты предъявляют жалобы на слюнотечение, затруднение при прохождении грубой пищи. На этом фоне

появляются срыгивание пищей, тупые боли или ощущение давления за грудиной, в области сердца или в межлопаточном пространстве.

При локализации рака в антральном отделе сравнительно рано появляется чувство тяжести в эпигастральной области, рвота пищей, съеденной накануне, неприятный тухлый запах рвотных масс, шум плеска в желудке.

При раке тела желудка, даже при значительных размерах опухоли, местные симптомы болезни длительное время отсутствуют, преобладают общие симптомы — слабость, анемия, похудание и т. п.

Диагностика

- Неукоснительное соблюдения принципа обязательного инструментального обследования при любых симптомах желудочного дискомфорта!

- ЭГДС – наиболее информативный метод диагностики рака желудка.
- Рутинные лабораторные тесты должны включать: общий анализ крови, биохимический анализ крови, уровень электролитов, коагулограмму. В анализах возможно снижение уровня гемоглобина, гипопротеинемия и гипоальбуминемия, ускорение СОЭ, при стенозе выходного отдела желудка – электролитные нарушения в виде гипокалиемии, склонность к гиперкоагуляции. В ранней стадии заболевания малоинформативны.
- Определение уровня онкомаркеров – раковоэмбрионального антигена, CA 19-9, CA 72-4, что позволяет в последующем контролировать эффективность проводимого лечения.
- Определение HER2-new статуса пациента при местнораспространенных и метастатических поражениях.

Эндоскопическое исследование позволяет определить локализацию, размеры опухоли, взять материал для гистологического и цитологического исследований, в случае необходимости произвести остановку кровотечения. Точность диагностики зависит от количества взятых участков измененной

слизистой для гистологического исследования. При одном она не будет превышать 70%, а при 7 составляет более 98 %.

Один из наиболее доступных приемов, позволяющих повысить качество эндоскопического исследования – *хромоскопия*. Окрашивание тканей позволяет расширить возможность выявления мелких поражений слизистой оболочки, детализировать протяженность распространения, уточнить границы и структурные особенности патологического очага. Хромоскопия выполняется распылением красителя (индигокармин или метиленовый синий) через инструментальный канал эндоскопа или по специальному катетеру. Окрашивание в синий цвет наиболее контрастируется с красной слизистой оболочкой и подходит для наблюдения за возможными изменениями (Рис. 8)

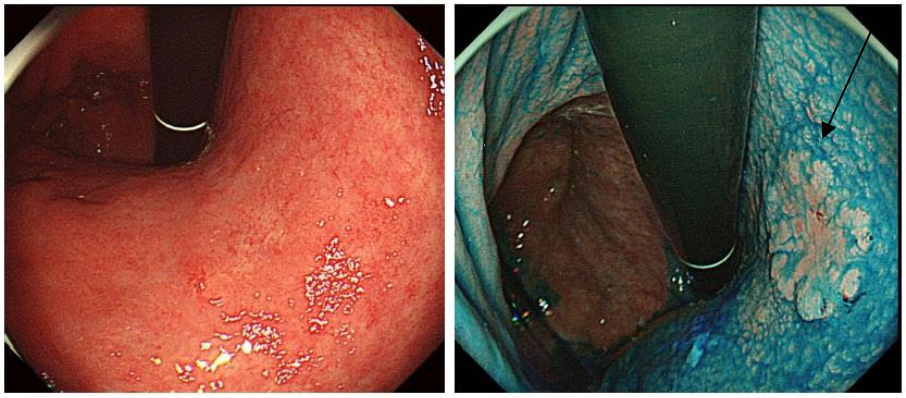

Рис. 8. а. эндоскопическая картина при обычном исследовании; b- после введения индигокармина выявлены изменения слизистой (стрелка), характерные для раннего рака желудка

Для улучшения диагностики, особенно для ранних форм рака желудка при осмотре слизистой используют так называемый режим *NBI (эндоскопия в узком спектре света)*. Это новая технология оптического улучшения изображения, которая позволяет значительно лучше визуализировать

сосуды и другие структуры поверхности слизистой оболочки. Поскольку желудочно-кишечный тракт в основном построен из сосудов слизистой оболочки, освещение их светом определенной длины волны, которая поглощается в значительно степени гемоглобином и проникает лишь в поверхностные слои органа, позволяет увеличить контраст между слизистой и ее сосудами. В результате поверхностные капилляры слизистой на мониторе выглядят коричневыми, а вены подслизистого слоя - голубыми. Использование спектральной эндоскопии значительно улучшает качество и возможности осмотра структуры слизистой, сокращает время исследования и число выполняемых биопсий (Рис 9).

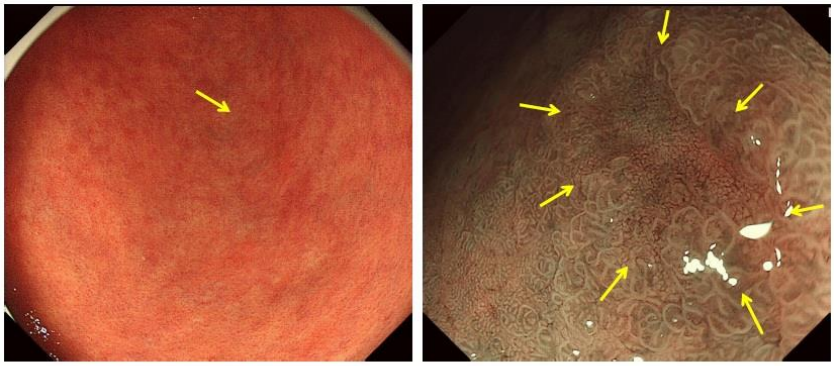

(a) (b)

Рис. 9. а- эндоскопическая картина слизистой в обычном режиме; b- в режиме NBI. Стрелками указаны изменения слизистой.

Ультразвуковое эндоскопическое исследование (эндоУЗИ) – методика, объединяющая эндоскопическое исследование и сонографию, позволяющее определить глубину инвазии опухоли в толщу стенки желудка и метастазы в регионарные лимфатические узлы**.** Наиболее часто используемым в настоящее время эхоэндоскопом является гибкий эндоскоп со скошенным углом обзора (45-60°) с прикреплённым на конце ультразвуковым механическим или электронным датчиком и биопсийным каналом от 2 до 3,8 мм (Рис. 10).

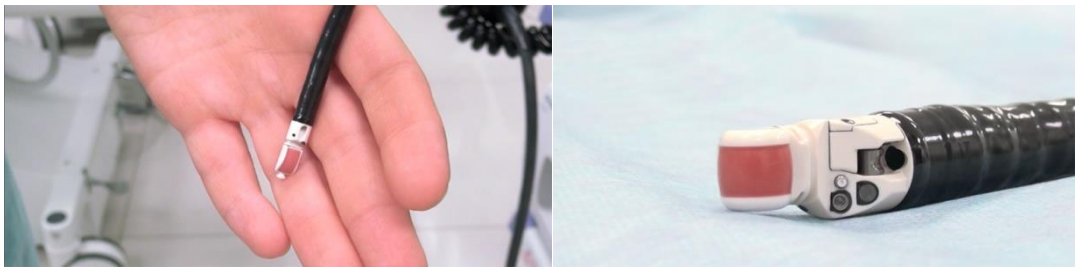

Рис.10. Вид эндоскопа для эндоУЗИ

При осмотре желудка получаемое послойное отображение стенки коррелирует с гистологически выявляемыми слоями стенки пищеварительного тракта (слизистая оболочка, собственная мышечная пластинка слизистой оболочки, подслизистый слой, мышечная оболочка и серозная оболочка), толщина стенки органа при этом составляет от 3 до 5 мм (Рис. 11). ЭндоУЗИ – незаменимый метод в диагностике раннего рака желудка при определении показаний к малоинвазивным методикам лечения (см. далее).

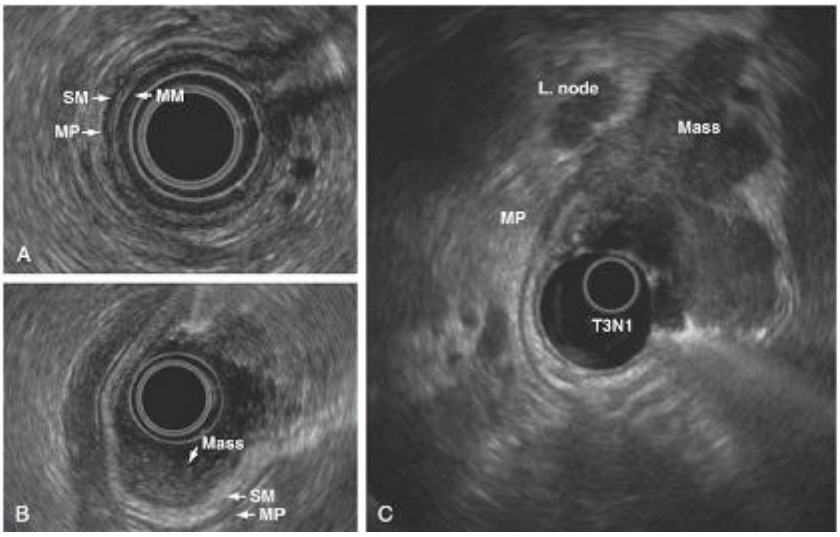

Рис 11. Эндоскопическое ультразвуковое исследование желудка. А – нормальная эндоскопическая картина; В – картина рака желудка T1N0; С – картина рака желудка T3N1. (MM – слизистая; MP – собственная мышечная пластика слизистой; SM – подслизистый слой)

Рентгенологический метод диагностики по мере внедрения эндоскопии отходит на второй план. Рентгенологическое исследование позволяет выявить дефект наполнения, язву, дно которой обычно не выходит за пределы стенки желудка. При этом, как правило, отсутствует конвергенция складок к кратеру язвы. При рентгенологическом исследовании выявляются изменения слизистой желудка в виде разрушения складок, их утолщение, отсутствие перистальтики стенок желудка в зоне опухолевого поражения, стенотическое сужение, возможно оценить степень нарушения эвакуации из желудка. (Рис. 12).

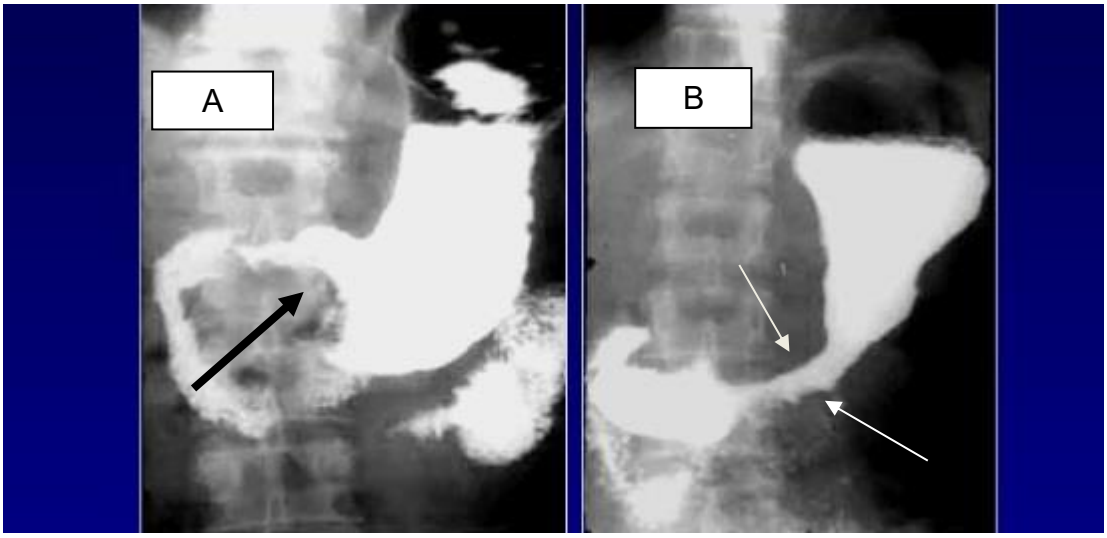

Рис. 12. А – дефект наполнения в области антрального отдела желудка за счет опухоли; В – циркулярное сужение средней и нижней трети тела желудка

Ультразвуковое исследование брюшной полости и забрюшинного пространства – рутинное исследование, используемое для диагностики сопутствующих заболеваний (желчнокаменная болезнь, мочекаменная болезнь, хронический панкреатит и др.), а также выявления отдаленных метастазов в печень, надпочечники, яичники и асцита.

Компьютерная томография. Выполняют КТ органов брюшной полости, грудной клетки и малого таза. Она позволяет определить распространенность опухоли, инвазию ее в окружающие ткани, а также определить наличие отдаленных метастазов. Точность диагностики достигает 96%.

Позитронно-эмиссионная компьютерная томография (ПЭТ-КТ) — это метод диагностики, который совмещает исследование структуры тканей (КТ) и их функции (позитронно-эмиссионная томография, ПЭТ). Таким образом, ПЭТ-КТ позволяет определить, где именно находится ткань, в работе которой есть отклонения от нормы. При проведении ПЭТ пациенту вводят небольшое количество фтордезоксиглюкозы меченой атомом фтора-18 (реже — других веществ), которую накапливают ткани с максимальным уровнем метаболизма, что характерно для злокачественные новообразования. Применение ПЭТ ограничено при ранних формах рака желудка. В тоже время при опухолях Т3-4 и наличии метастазов в регионарные лимфоузлы, выявленных по данным других методов обследования, у 10% пациентов при ПЭТ-КТ выявляются ранее не диагностированные отдаленные метастазы. В связи с этим в США это метод включен в стандартную схему обследования больных раком желудка. Кроме того, применение ПЭТ-КТ целесообразно для оценки эффективности химиотерапии, прежде всего неоадъювантной.

Лапароскопия. Метод, позволяющий выявить диссеминацию рака по брюшине (канцероматоз), метастазы в печень, асцит. Точность диагностики достигает 95%. У ряда пациентов удается избежать ненужной лапаротомии. Проводят также цитологию смывов с брюшины, в которых можно обнаружить раковые клетки.

Это важный прогностический показатель. Так, средняя продолжительность жизни при положительных смывах составляет 14,8 мес., а при отрицательных

достигает 98,5мес. Кроме того, этот тест должен ориентировать на адьювантную химиотерапию.

Алгоритм диагностики при раке желудка приведен на рис.13

Рис. 13 Алгоритм диагностики и лечения при раке желудка

Дифференциальную диагностику рака желудка необходимо проводить с хроническим гастритом, язвенной болезнью, доброкачественными образованиями желудка, а также со злокачественными неэпителиальными опухолями желудка **.**

При формулировке клинического диагноза в истории болезни необходимо указывать локализацию опухоли, ее макроскопическую характеристику (форму роста), стадию заболевания, гистологическую

характеристику, осложнения. В тоже время после оперативного вмешательства и получения гистологического исследования удаленного препарата формулировка диагноза может измениться.

Лечение.

Лечение раннего рака желудка. В последнее десятилетие произошел качественный прорыв во внедрении в практику малоинвазивных технологий. При ранних раках желудка возможно выполнение эндоскопической резекции слизистой, что позволяет избежать лапаротомии или лапароскопии.

Условия для выполнения эндоскопической резекции слизистой желудка:

1. Опухоль ограничена только слизистой оболочкой (Tis-1a)
2. Нет лимфоваскулярной инвазии
3. Размеры опухоли менее 2см
4. Отсутствие изъязвления опухоли
5. Высокая или умеренная степень дифференцировки опухоли согласно гистологическому заключению.

При наличии всех критериев частота метастазов в регионарные лимфоузлы не превышает 0,36%, что позволяет выполнить эндоскопическое вмешательство с хорошими отдаленными результатами. Техника выполнения резекции слизистой оболочки представлена на рис. 14.

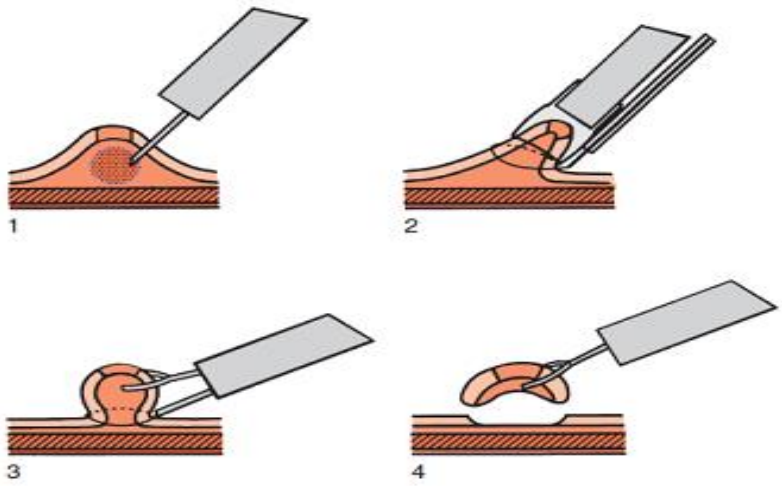

Рис. 14 Схема эндоскопической резекции слизистой желудка при раннем раке.1- введение в подслизистый слой физиологического раствора; 2-3 – фиксация опухоли с помощью специальной петли; 4 – электроэксцизия опухоли.

В настоящее время постепенно внедряется в практику подслизистая эндоскопическая резекция для опухолей, поражающих всю толщу слизистой оболочки, однако, эти разработки пока не нашли широкого применения в связи с отсутствием крупных рандомизированных исследований отдаленных результатов этих вмешательств.

Лечение прогрессирующих форм рака желудка

Хирургическое лечение распространенных форм рака желудка остается до настоящего времени единственным радикальным методом лечения (рис. 15).

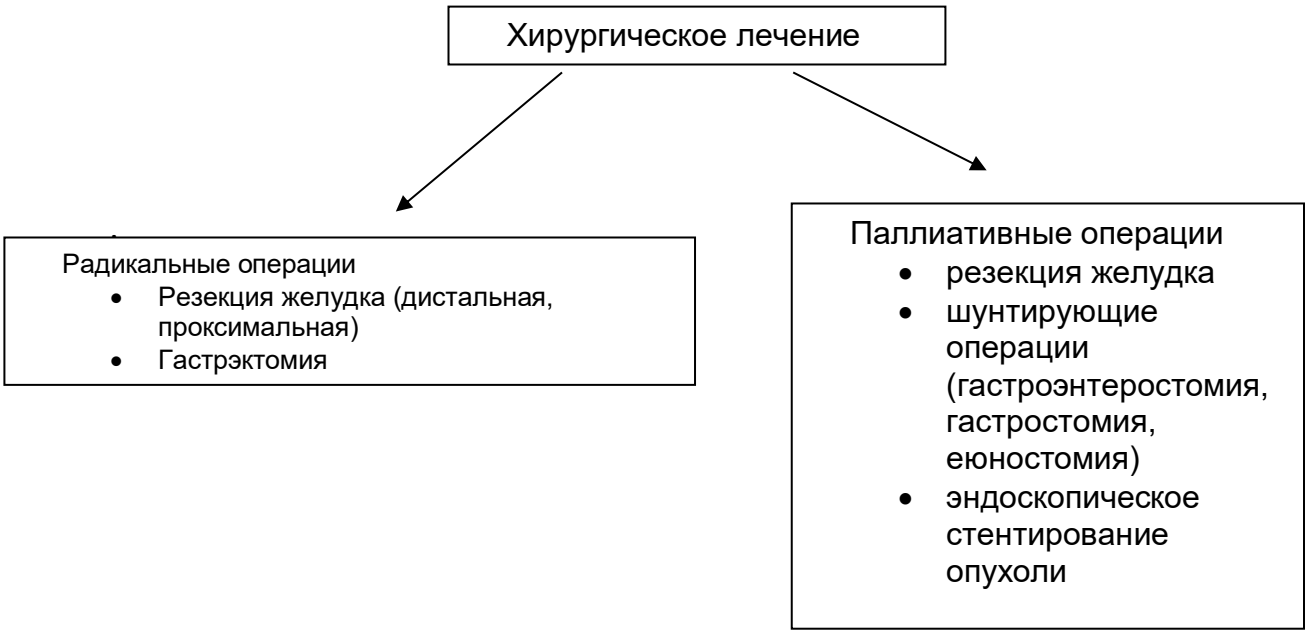

Рис. 15. Виды хирургических вмешательств при раке желудка

Радикальные операции: желудок единым блоком удаляется вместе с большим и малым сальником, с одновременным удалением регионарных лимфатических узлов. При одновременном поражении раковым процессом соседних органов, если позволяют условия, их удаляют вместе с желудком. Оперативное вмешательство начинают с тщательной ревизии органов брюшной полости. Определяют подвижность опухоли, наличие метастазов в регионарных лимфатических узлах и отдаленных органах.

При поражении ***антрального отдела желудка и нижней трети тела*** возможно выполнение дистальной резекции желудка, при локализации опухоли ***в средней и верхней трети тела*** желудка выполняют гастрэктомию. Выполнение проксимальной резекции возможно при небольших опухолях, локализующихся в верхней трети тела желудка и кардиальном отделе. Края пересеченного желудка подлежат экстренному гистологическому исследованию на наличие опухолевых клеток.

В 1994 Hermanek году впервые описал критерий R – состояние остающегося края резекции органа. Он не является формальной частью

классификации стадий рака, но важен для определения адекватности выполненной операции.

- R0 - отсутствие макро- и микроскопически определяемой опухоли в крае резекции
- R1- микроскопически определяемая опухоль в крае резекции
- R2 – макроскопически определяемая опухоль в крае резекции.

Хорошие отдаленные результаты возможны **только после R0 резекции**.

Объем оперативного вмешательства при локализации рака в области кардиоэзофагеального перехода определяется исходя из классификации J.R.Siewert (Рис 16).

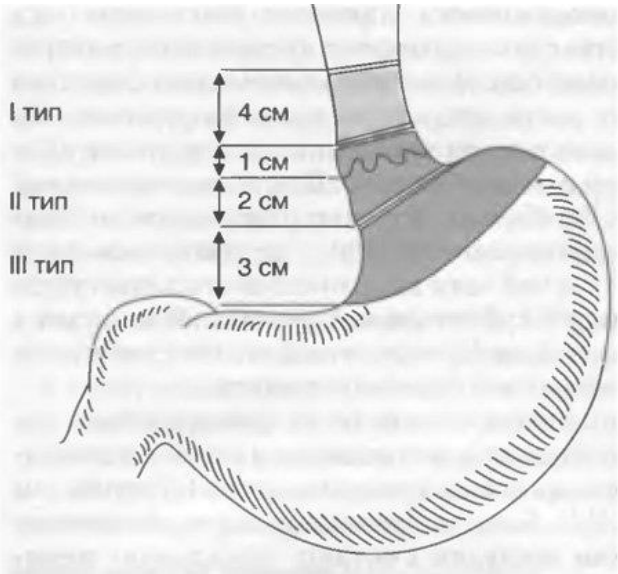

Рис.16 Классификация кардиоэзофагеального рака (J.R.Siewert)

- I тип - аденокарцинома дистального отдела пищевода, эпицентр которой расположен в пределах от 1 до 5 см выше зоны пищеводно-желудочного перехода (Z-линии) с возможным распространением через неё в сторону желудка; •
- II тип - истинная аденокарцинома зоны пищеводно-желудочного перехода (истинный рак кардии) с эпицентром в пределах 1 см проксимально и 2 см дистально от Z-линии; •

- III тип - рак с локализацией основного массива опухоли в субкардиальном отделе желудка (от 2 до 5 см проксимально от Z-линии) и возможным вовлечением дистальных отделов пищевода.

При I и II типах лечение осуществляется согласно принципам лечения рака пищевода. При III типе – лечение осуществляется согласно принципам лечения рака желудка.

Спленэктомия увеличивает число осложнений в ближайшем послеоперационном периоде и не улучшает отдаленные результаты операции, ее радикальность. В связи с этим большинство авторов в настоящее время не рекомендуют рутинное выполнение спленэктомии при гастрэктомии.

Восстановление непрерывности желудочно-кишечного тракта после дистальной резекции желудка (рис.17) производят чаще по Бильрот-II в модификации Гофмейстера—Финстерера, Бальфура или Ру. Гастродуоденостомия (резекция по Бильрот-I) в большинстве стран применяется гораздо реже в связи с вероятностью локорегионального рецидива в области анастомоза и развития стеноза. В настоящее время после резекции желудка и гастрэктомии (рис.17 и 18) рекомендуется накладывать гастроеюнальный (эзофагоеюнальный) анастомоз на выключенной по Ру петле тощей кишки с целью профилактики рефлюкс-гастрита (рефлюкс-эзофагита). Длина выключенной петли от гастроеюнального анастомоза до энтероэнтероанастомоза не должна быть меньше 25—40 см. Это позволяет более надежно предотвратить попадание содержимого приводящей петли в культю желудка.

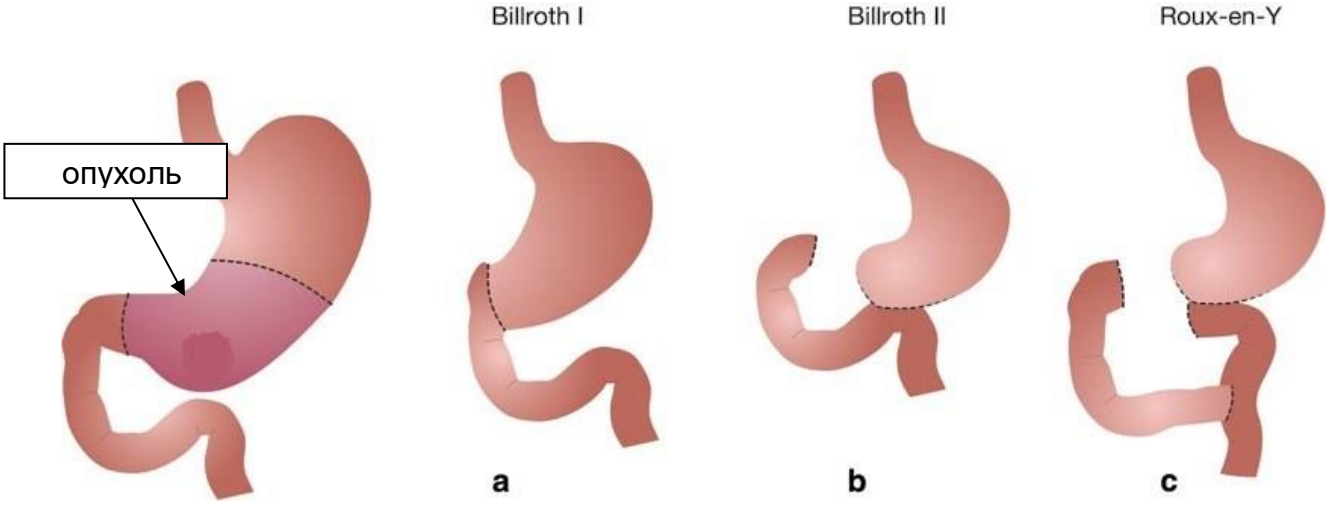

Рис.17 Варианты восстановления непрерывности желудочно-кишечного тракта после резекции желудка.

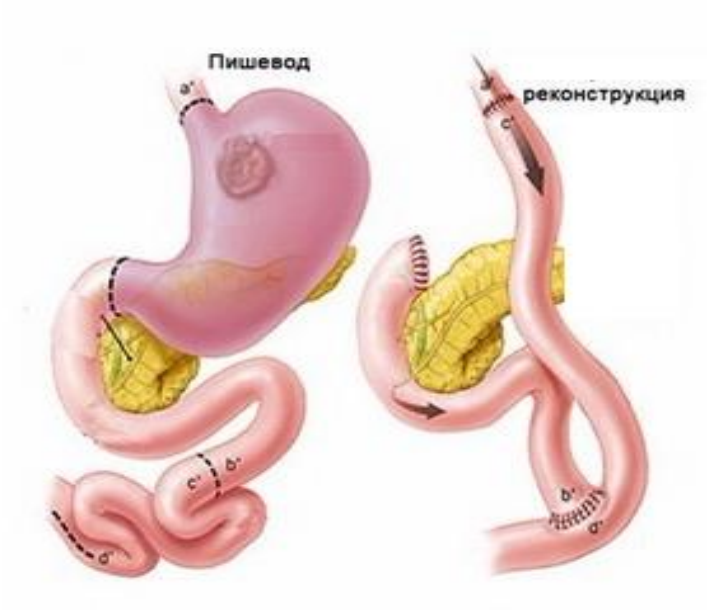

Рис. 18. Восстановление непрерывности желудочно-кишечного тракта после гастрэктомии по поводу рака верхней трети тела желудка.

Лимфаденэктомия

Радикальность удаления опухоли принято оценивать не только по расстоянию линии пересечения желудка от края опухоли, но и по

радикальности удаления регионарных лимфатических узлов. Объем лимфодиссекции оценивают по критерию D (Dissectio — лимфаденэктомия).

D0— резекция желудка без удаления регионарных узлов.

D1— лимфаденэктомия в пределах бассейна N1.

D2 — удаление лимфатических узлов в пределах N2.

D3 — расширенная лимфаденэктомия в пределах N3.

D4 — расширенная лимфаденэктомия с удалением отдаленных метастазов в пределах более N3.

Вопрос об объеме лимфаденэктомии до сих пор остается дискутабельным.

Имеются сообщения об отсутствии преимуществ 5-летней переживаемости после лимфаденэктомии в объеме D2, в тоже время увеличивается частота послеоперационных осложнений. Однако, данные Японских авторов свидетельствуют об увеличении числа безрецидивных больных через 5 лет после расширенной лимфаденэктомии. В США выполняют преимущественно лимфодиссекцию в объеме D1, в то время как в странах Азии стандартом является D2-диссекция. Согласно практическим рекомендациям по лечению злокачественных опухолей Российского общества клинической онкологии объем рекомендуемой лимфодиссекции в нашей стране – D2.

С 1997г. адекватность уже выполненной лимфодиссекции оценивается не по лакализации лимфатических узлов, а по количеству пораженных метастазами лимфоузлов. Считают, что минимальным должно быть 15 удаленных лимфоузлов во время операции. При этом отмечается обратная линейная зависимость средней продолжительности жизни и количества пораженных лимфоузлов: при метастазировании в 1-6 лимфоузлов средняя продолжительность жизни составила 35,5мес., а при поражении 15 и более – только 12,5мес.

Паллиативные операции можно разделить на 2 группы:

1) паллиативные резекции желудка;

2) паллиативные шунтирующие операции, когда нет условий для удаления части желудка или всего желудка вместе с опухолью.

Паллиативные резекции желудка выполняют в случае наличия отдаленных метастазов и при развитии осложнений (кровотечение, перфорация, стеноз) в том случае, когда резекцию возможно выполнить без технических сложностей.

Больных с множественными метастазами в брюшную полость, в надключичные и паховые области, с тяжелыми метаболическими нарушениями, резким похуданием, при отсутствии непроходимости или кровотечения не следует подвергать лапаротомии. ***Если опухоль подвижна и может быть удалена, то предпочтение следует отдать паллиативной резекции желудка.*** Паллиативные резекции на некоторое время улучшают состояние пациента, уменьшают раковую интоксикацию, вселяют надежду на улучшение здоровья и качества жизни. В ряде случаев паллиативная резекция желудка может на некоторое время продлить жизнь пациента.

Целью паллиативных операций (гастростомия, гастроэнтеростомия, еюностомия) является налаживание энтерального питания, избавление больного от голодания. В современных условиях у таких пациентов возможна установка в области опухолевого стеноза саморасширяющихся стентов, что значительно улучшает качество их жизни.

Осложнения рака желудка.

Наиболее частыми осложнениями, являются ***кровотечение*** из распадающейся опухоли, ***стеноз и перфорация***.

Скрытое ***кровотечение*** является одной из причин анемии. Массивное кровотечение с рвотой кровью и дегтеобразным стулом возникает при

распадающихся опухолях, расположенных на малой кривизне желудка, в области крупных ветвей сосудов желудка.

При кровотечении в случае неэффективности консервативной терапии показана паллиативная резекция желудка или перевязка сосудов на протяжении.

Стеноз выходного отдела желудка, обусловленный разрастанием опухоли, проявляется чувством тяжести в эпигастрии после еды, тошнотой, рвотой съеденной пищей, отрыжкой тухлым. Анамнез заболевания у пациентов с опухолевым стенозом значительно короче, чем у пациентов язвенной болезнью, осложненной стенозом. В случае операбельности больным выполняют резекцию желудка, в случае неоперабельности накладывают обходной гастроэнтероанастомоз.

Перфорация опухоли в свободную брюшную полость сопровождается клиническими признаками острого живота. Минимальные операции — тампонада перфорационного отверстия прядью большого сальника или ушивание перфорационного отверстия, как правило, неэффективны. При относительно благоприятных условиях (отсутствие признаков гнойного распространенного перитонита, подвижности опухоли) целесообразно произвести резекцию желудка.

Прорастание рака желудка в соседние органы утяжеляет течение заболевания. При сдавлении желчевыводящих путей метастазами или опухолью, прорастающей в головку поджелудочной железы, в печеночно-двенадцатиперстную связку, появляется ***механическая желтуха***. Прорастание рака в поперечную ободочную кишку может привести к непроходимости толстой кишки, а в более поздних случаях — к образованию ***желудочно-толстокишечного свища***. Признаками его являются каловый запах изо рта, рвота с примесью каловых масс (каловая рвота), наличие в каловых массах недавно принятой пищи.

Комбинированная терапия

Рак желудка остается одним из наиболее агрессивных в биологическом смысле онкологических процессов. В течение первых двух лет частота рецидивов и прогрессирования заболевания достигает 30%, при этом летальность в этой группе составляет 94% в течение последующих 8-9 месяцев.

В связи с этим предпринимались неоднократные попытки определения наиболее оптимальной схемы комбинированной терапии.

Химиотерапия.

В настоящее время в большинстве онкологических учреждений принята тактика, согласно которой все пациенты с диагностированным раком желудка T2-4 получают неоадьвантную химиотерапию (4-6 курсов) или периоперационную терапию (3 курса до операции и 3 курса после операции). Такая схема позволяет повысить пятилетнюю переживаемость с 23% до 36,6%, снизить число местных рецидивов с 20,6% до 14,4%, а частоту отдаленных метастазов с 36,6% до 24,4%.

Если в перитонеальных смывах, полученных при дооперационной лапароскопии, обнаруживаются раковые клетки при цитологическом исследовании, то лечение необходимо начинать с химиотерапии с последующим повторным исследованием перитонеальных смывов.

В случае, если по каким-либо причинам неоадьвантная терапия не проводилась, то в послеоперационном периоде при опухолях pT3-4N0 и pTлюбое N+ через 3–6 нед. назначается адьювантная терапия в режиме XELOX (Капецитабин и Оксалиплатин) на протяжении 6 мес., всего 6–8 курсов.

При выборе режима лекарственной терапии необходимо учитывать общее состояние больного, количество и тяжесть сопутствующих заболеваний,

токсический профиль режимов, а также HER2-статус опухоли. Прогностическое стадирование включает анатомическую оценку T, N и M, степень злокачественности опухоли, статус биомаркеров – рецептор эпидермального фактора роста человека 2 (HER2).

При гиперэкспрессии (амплификации HER2) в лечение рекомендуется включить трастузумаб.

Схемы химиотерапии могут варьировать и более подробно с ними можно знакомиться в соответствующих разделах дисциплины «*Онкология»*.

Химиолучевая **терапия (ХЛТ)** показана в случае неадекватного объема хирургического лечения операбельного рака, наличии остаточной опухоли после хирургического вмешательства (R2 резекция желудка), наличие опухолевых клеток в краях резекции, найденных при гистологическом исследовании операционного материала (R1 резекция желудка), а также при неадекватном, менее D2, объеме лимфодиссекции. ХЛТ неэффективна при диффузном подтипе по классификации Лоурен.

Прогноз

В настоящее время операбельность больных достигает 60—80 % от числа госпитализированных для хирургического лечения.

Послеоперационная летальность при дистальной субтотальной резекции достигает 5—10 %, при гастрэктомии - 5—15 %, при расширенной гастрэктомии -8—20 %, , при паллиативных операциях - 10—30 %.

При ранних формах рака пятилетняя выживаемость после операции в США и Японии (при поражении только слизистой оболочки) достигает 90%. При I стадии – 80-90%, при второй стадии - 40-60%, при третьей -15-20%. Выживаемость всех заболевших раком желудка (абсолютная выживаемость) не превышает 25%%.

Качество жизни больных зависит от типа операции, предотвращения возможности развития тяжелых пострезекционных синдромов (рефлюкс-

гастрит, рефлюкс-эзофагит, демпинг-синдром, синдром приводящей петли и др.). Наиболее благоприятные результаты оперативного лечения рака могут быть получены только при ранних формах (при поражении слизистой оболочки и подслизистого слоя), ранней операции с расширенной лимфаденэктомией.

Прогностические факторы при раке желудка ((UICC, 2017г.)

Табл 4

Прогностические факторы	**Связанные с опухолью**	**Связанные с организмом**	**Связанные с окружающей средой**
Основные	N категория M категория Статус HER2		Остаточная болезнь: R0, R1 or R2
Дополнительные	Со стороны опухоли: кардиа или дистальный желудок Гистологический тип Инфильтрация сосудов	Возраст	Степень резекции
Новые и перспективные	Молекулярный профиль	Расса: Азиат или не Азиат	

Лимфома желудка.

Опухоли лимфатической системы желудка занимают небольшое место среди злокачественных поражений этого органа (4%). У 50% пациентов, страдающих неходжкинской лимфомой, она локализуется в желудочно-кишечном тракте, как правило, в желудке. Основной причиной развития MALT-лимфомы (mucosa-associated lymphoid tissue — лимфомы из лимфоидной ткани, ассоциированной со слизистыми оболочками) является наличие аутореактивной лимфоидной ткани вследствие аутоиммунного или воспалительного процесса, как, например, при инфекции H.P. Наличие

аутоиммунного процесса или инфекционного возбудителя ведет к длительной активации Т- и В-клеток со свойствами интенсивного многократного деления, в течение которого возникают поломки ДНК с последующим развитием лимфомы. MALT-лимфомы выявляют в основном во второй половине жизни (средний возраст 61 год), несколько чаще встречаются у женщин, чем у мужчин (соотношение 1,1:1).

Общие симптомы такие же, как при раке желудка. При диффузной лимфоме бывает повышение температуры, усиленное потоотделение ночью, резкое похудание. Лимфомы могут сопровождаться осложнениями: стенозом выходного отдела желудка, кровотечением, перфорацией опухоли. Осложнения проявляются типичными симптомами.

Классификация:

- ***1 ст***адия: патологический процесс локализован ***в желудке***. На стадии 1а он ограничивается слизистой оболочкой, на 1б – переходит на более глубокие слои (мышечный, серозный).
- ***2 стадия***: поражаются ***лимфатические узлы, лежащие рядом, а также соседние органы.***
- ***3 стадия***: поражаются ***отдаленные лимфоузлы***, а опухоль активно ***проникает в соседние органы***. Лимфатические узлы поражаются на обеих сторонах диафрагмы.
- ***4 стадия***: поражаются лимфатические узлы, находящиеся над диафрагмой, а также лимфоузлы, расположенные в тазу, вдоль аорты.

Диагностика MALT-лимфомы желудка основывается на эндоскопическом исследовании, при котором не всегда удается выявить характерные для опухоли нарушения. Как правило, происходят изменения слизистой

оболочки, свойственные хроническому гастриту или язвенной болезни, то есть образуются очаги гиперемии, отека, эрозий или язвы. В связи с этим диагноз основывается на морфологической характеристике слизистой оболочки желудка, причем гистологический диагноз MALT-лимфомы часто является неожиданной находкой. ЭГДС выполняется с множественными биопсиями из каждой области желудка, двенадцатиперстной кишки, желудочно-эзофагеального перехода и из каждой подозрительной области. В обязательном порядке выполняется иммуногистохимическое исследование.

Для визуализации регионарных лимфатических узлов и определения степени инфильтрации стенки желудка проводят эндоУЗИ. Обязательным является исследование крови на основные клинические и биохимические показатели. Также выполняют серологический тест на Н.Р., компьютерную томографию органов грудной клетки, брюшной полости и малого таза.

MALT-лимфома желудка представляется единственной из неходжкинских злокачественных лимфом, регрессия которых принципиально возможна и без специального противоопухолевого лечения цитостатиками. Возможно применение любых эрадикационных режимов с доказанной эффективностью. При неудаче первичной эрадикационной антигеликобактерной терапии возможно использование усложненных трех- и четырехкомпонентных схем, включающих антибиотики и ингибиторы протонной помпы. При отсутствии эффекта от первичной антибактериальной терапии и в случае Н.Р. негативной лимфомы в зависимости от стадии заболевания, показано применение лучевой или системной химиотерапии.

Хирургический способ не имеет преимуществ в сравнении с более консервативными методами.

Гастроинтестинальные стромальные опухоли (ГИСО).

Гастроинтестинальные стромальные опухоли (ГИСО) – редкие мезенхимальные новообразования с частотой встречаемости 10–15 случаев на 1 млн. населения. Наиболее часто опухоли локализуются в желудке (60%) и тонкой кишке (30%), а также в двенадцатиперстной и прямой кишке. Редкие локализации – пищевод, ободочная кишка, большой сальник, брыжейка, забрюшинное пространство. ГИСО составляют менее 1% от общего количества онкологических поражений ЖКТ. Обычно развиваются после 40 лет, пик заболеваемости приходится на 55-60 лет. Ключевым механизмом развития опухоли является мутация в гене c-kit (80%) или PDGFRA (10%). Прогрессирование проявляется метастазами в печени и/или по брюшине.

КЛАССИФИКАЦИЯ И ОПРЕДЕЛЕНИЕ СТАДИИ

Клиническая классификация TNM (UICC, 2017г.):

T – Первичная опухоль;

T_X – Первичная опухоль не может быть оценена; T_O – Отсутствие данных о первичной опухоли; T_1 – Опухоль не более 2 см;
T_2 – Опухоль более 2 см, но не более 5 см в наибольшем измерении; T_3 – Опухоль более 5 см, но не более 10 см в наибольшем измерении; T_4 – Опухоль более 10 см в наибольшем измерении;

N – Региональные лимфатические узлы

N_X - Региональные лимфатические узлы не могут быть оценены;
N0 - Метастазы региональных лимфатических узлов отсутствуют;
N1 - Метастазы в 1-2 региональных лимфатических узлах;
N2 - Метастазы в 3-6 региональных лимфатических узлах;
N3 - Метастазы в 7 или более региональных лимфатических узлах;
N3a - Метастазы в 7-15 региональных лимфатических узлах;
N3b – Метастазы в 16 или более региональных лимфатических узлах;
*При GIST региональные лимфатические узлы вовлекаются редко, поэтому те случаи, когда статус лимфатических узлов не может быть оценен клинически или морфологически, рассматривают как N_0 вместо N_X или pN_X.

M – Отдаленные метастазы

M_0 – Нет отдаленных метастазов;
M_1 – Есть отдаленные метастазы.

При ГИСО метастазы в регионарных лимфоузлах встречаются редко, поэтому случаи, когда статус лимфоузлов не может быть оценен клинически и морфологически, рассматривают как N0 вместо Nx или pNx.

Клиническая картина определяется расположением новообразования и не имеет специфичности. Возможны затруднения глотания, чувство преждевременного насыщения, вздутие или боли в животе. У 20% больных гастроинтестинальная стромальная опухоль на начальных стадиях протекает бессимптомно. Из-за неспецифичности и неяркой выраженности проявлений пациенты обращаются к врачу в среднем через 4-6 месяцев после появления первых признаков болезни. Нередко такие неоплазии становятся случайной находкой при проведении КТ, ЭГДС и других исследований. При прогрессировании онкологического процесса более чем у половины больных наблюдаются желудочно-кишечные кровотечения. Высокая вероятность кровотечений при ГИСО объясняется частым изъязвлением новообразования. У 10-30% больных ГИСО отмечаются признаки кишечной непроходимости. На поздних стадиях выявляются снижение массы тела, потеря аппетита, слабость.

Диагностика ГИСО не отличается от таковой при раке желудка.

Лечение

Основным методом лечения локализованных и местнораспространенных форм ГИСО является хирургическое лечение, а при рецидиве или метастатической болезни – таргетная терапия иматинибом.

Алгоритм лечения больных с ГИСО представлен на рис. 19

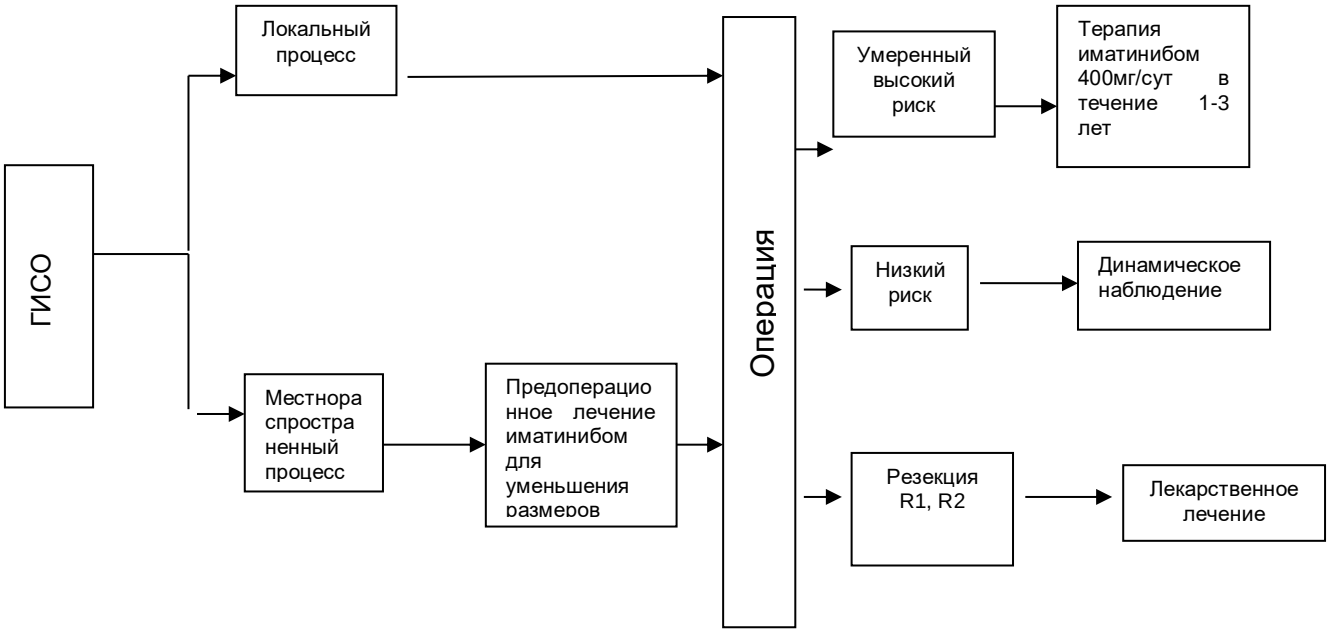

Рис.19 Алгоритм лечения операбельных форм ГИСО желудка.

Опухоли двенадцатиперстной кишки.

***Доброкачественные опухоли*.** Чаще других развиваются аденоматозные полипы, затем — липома, миома, невринома, гемангиома и др. Основные клинические проявления — кровотечение. Диагностику проводят на основании данных эндоскопического исследования.

Лечение: подлежат удалению. Небольшие опухоли на длинной ножке могут быть удалены эндоскопически. Большие опухоли удаляют оперативным путем. Операция заключается в выделении двенадцатиперстной кишки, рассечении ее стенки и иссечении опухоли.

***Злокачественные опухоли*.** Первичный рак является редким заболеванием и составляет 0,04 % всех опухолей кишечника. Опухоль локализуется в нисходящей или нижней горизонтальной части, реже — в области верхней горизонтальной части двенадцатиперстной кишки.

Клиническая картина и диагностика. Из-за отсутствия ранних симптомов выявление первичного рака двенадцатиперстной кишки затруднено. Больные обычно испытывают тупую боль в эпигастральной области. Тошнота, рвота, желтуха являются поздними симптомами, обусловленными нарастанием непроходимости двенадцатиперстной кишки и сдавлением желчных путей. Такие же признаки наблюдаются при опухолях большого сосочка двенадцатиперстной кишки (фатерова соска) и головки поджелудочной железы. При пальпации живота определить опухоль в ранней стадии не удается.

Наиболее информативными методами диагностики является гастродуоденоскопия с биопсией и гистологическим исследованием биоптата, эндоУЗИ, КТ.

Лечение. Оперативное - панкреатодуоденальная резекция. Из паллиативных операций применяют гастроэнтеростомию для восстановления проходимости. При желтухе накладывают холецистоеюноанастомоз или, по специальным показаниям, производят чрескожно-чреспеченочное дренирование или стентирование желчных путей под контролем ультразвукового и рентгенологического исследования.

Задания по теме «Рак желудка», сформулированные в тестовой форме для студентов 4-го курса по дисциплине «Хирургические болезни» специальности «Лечебное дело». Раздел Факультетская хирургия.

Тесты для оценки исходного уровня знаний

Выберите несколько правильных ответов

1.Предраковыми (фоновыми) заболевания рака желудка являются следующие:

1. плоская язва Дьюлафуа
2. хронический атрофический гастрит
3. полипы желудка
4. язвенная болезнь 12-перстной кишки
5. длительно существующая язвенная болезнь желудка
6, болезнь Менетрие
7. пернициозная анемия

2. Полипы желудка классифицируются на:

1) гиперпластические или регенераторные.
2) аденоматозные или железистые
3) аденопапилломатозные
4) папиллярные
5) ювенильные
6) воспалительно-фиброматозные

3. По гистологическом строению рак желудка подразделяется на:

1)аденокарцинома,
2) аденосквамозный рак (ороговевающий)
3) плоскоклеточный рак,
4) стромальный рак
5) лимфосаркома,
7) недифференцированный рак.

,

4. По макроскопическому строению опухоли рак желудка делится на:

1) антральный,
2) кардиальный,
3) малой кривизны.
4) большой кривизны
5)полиповидный.
6) рак-язва.

7) инфльтративно-язвенный.
8) диффузно-инфильтративный (скирр)

5. Для рака тела желудка характерны симптомы:
1) «кинжальные» боли в животе,
2) «голодные», ночные боли в животе
3) сезонные обострения заболевания
4) тупые, ноющие, неинтенсивные боли в животе
5) чувство слабости, снижение массы тела, анемия
6) отвращение к мясной пище

6. Для рака антрального отдела желудка характерны симптомы:
1) чувство тяжести в эпигастральной области,
2) рвота съеденной задолго пищей и выпитой жидкостью,
3)снижение диуреза.
4) снижение массы тела,
5) положительный симптом Василенко.
6) дисфагия
7) боли за грудиной.

7. Для рака кардиального отдела желудка характерны симптомы:
1) чувство тяжести в эпигастральной области,
2) рвота съеденной задолго пищей и выпитой жидкостью,
3)дисфагия.
4) снижение массы тела,
5) срыгивание
6)тупые боли за грудиной и в области сердца.

8. В диагностике рака желудка используют :
1) УЗИ органов брюшной полости
2) сцинтиграфию костей скелета.
3) КТ и МРТ органов грудной и брюшной полостей
4) гастроскопию с биопсией
5) рентгенографию желудка с барием
6) эндосонографию желудка
7) внутривенную урографию
8) лапароскопию

9. Хирургические операции при лечении рака желудка подразделяются на:

1) ангиохирургические
2) рентгенохирургические
3) радикальные
4) паллиативные.

10. Эндогастральная подслизистая резекция опухоли возможна при:

1)паллиативном лечении,
2) симптоматическом хирургическом лечении,
3) 4 стадии заболевания,
4)размерах опухоли T1a
5) размерах опухоли T1б

11. На выбор объема операции при раке желудка наибольшее влияние из перечисленных факторов оказывает:

1) локализация опухоли
2) тип роста опухоли
3) гистологическая структура опухоли
4) возраст больного и сопутствующие заболевания
5) стадия заболевания

Выберите один правильный ответ.

12.При определении стадии рака желудка используют следующие критерии:

1) наличия увеличенных шейных лимфоузлов,
2) макроскопических размеров и формы первичной опухоли,
3) наличия увеличенных паховых лимфоузлов,
4)сочетания характеристики опухоли (T), наличия метастазов в лимфоузлах (N) и отдаленных метастазов (M),
5) наличия асцита и отдаленных метастазов (M)

13. При раке антрального отдела желудка и нижней трети его тела выполняют следующую радикальную операцию:

1) гастрэктомия и лимфаденэктомия D2
2) субтотальная проксимальная резекция желудка и лимфаденэктомия D2
3) антрумэктомия
4) гастростомия

5) субтотальная дистальная резекция желудка и лимфаденэктомия D2

14. Наиболее труден для диагностики рак желудка с локализацией в:

1) своде желудка
2) теле желудка
3) субкардиальном отделе
4) кардиальном отделе
5) антральном отделе

15. Чаще малигнизируются язвы желудка:

1) выходного отдела
2) малой кривизны
3) большой кривизны
4) задней стенки
5) кардиального отдела

15. При раке тела желудка , выше его угла показана операция:

1) гастрэктомия и лимфаденэктомия D2
2)) антрумэктомия и лимфаденэктомия D2
3) гастростомия и лимфаденэктомия D2
4) субтотальная дистальная резекция желудка и лимфаденэктомия D2

16. Окончательно диагноз рака желудка должен быть сформулирован, когда:

1) пациенту выполняют диагностическую лапароскопию
2) выполнена эндосонография
3) выполнены КТ и МРТ
4) морфолог исследует удаленный при операции препарат и клетчатку с лимфоузлами

Тесты для оценки итогового уровня знаний по теме «РАК ЖЕЛУДКА».

17. Метастазы рака желудка в печени следует расценивать как:
1) имплатационные
2) ортоградные лимфогенные
3) ретроградные лимфогенные
4) гематогенные

18. Метастаз Крукенберга следует расценивать как:
1) гематогенный
2) имплантационный
3) ортоградный лимфогенный
4) ретроградный лимфогенный
5) лимфогенный в четвертый коллектор

19. Метастаз Вирхова локализуется в:
1) прямокишечно-пузырной складке
2) яичнике
3) пупке
4) между ножками кивательной мышцы
5) легких

20.Вирховский метастаз при раке желудка следует расценивать как:
1) гематогенный
2) ретроградный лимфогенный
3) ортоградный лимфогенный
4) регионарный лимфогенный в лимфоузлы надключичной области
5) имплантационный

21. Метастаз рака желудка в пупок «медсестры М.Жозеф» - это
1) гематогенный
2) ретроградный лимфогенный
3) ортоградный лимфогенный
4) регионарный лимфогенный в лимфоузлы надключичной области
5) имплантационный

22.Метастаз Шнитцлера локализуется в:
1) прямокишечно-пузырной складке
2) яичнике
3) пупке

4) между ножками кивательной мышцы
5) легких
6) пузырно-влагалищной складке

23. Метастаз Шнитцлера – это
1)гематогенный
2) ретроградный лимфогенный
3) ортоградный лимфогенный
4) регионарный лимфогенный в лимфоузлы надключичной области
5) имплантационный

24. Если первичная опухоль прорастает слизистый и подслизистый слой стенки желудка – то это:
1) T1 (а и б)
2) T2
3) T3
4) T4

25. Если первичная опухоль прорастает мышечный слой стенки желудка – то это:
1) T1 (а и б)
2) T2
3) T3
4) T4

26. Если первичная опухоль прорастает субсерозный слой стенки желудка – то это:
1) T1 (а и б)
2) T2
3) T3
4) T4

27. Если первичная опухоль прорастает серозный слой стенки желудка или врастает в соседние структуры – то это:
1) T1 (а и б)
2) T2
3) T3
4) T4 (а и б)

28. Поражение 3 – 6 регионарных лимфоузлов при раке желудка означает, что это:
1) N0
2) N1
3) N2

4) N3a
5) N3b

29. Поражение более 16 регионарных лимфоузлов при раке желудка означает, что это:

1) N0
2) N1
3) N2
4) N3a
5) N3b

30. К «немым», бессимптомным формам рака желудка относятся:

1) антрального отдела
2) кардиального отдела
3) тела желудка
4) субкардиального отдела
5) пилорического канала

31. У больного с диагностированным раком желудка появилась каловая рвота, что свидетельствует о:

1) стенозировании выходного отдела желудка
2) распаде опухоли
3) образовании желудочно-ободочного свища
4) перфорации опухоли
5) кровотечении из опухоли

Выберите несколько правильных ответов

32. Наиболее часто рак желудка метастазирует в:

1) легкие
2) печень
3) яичники
4) кости
5)головной мозг
6) имплантационно
7) щитовидную железу

33. Осложнениями рака желудка являются следующие:

1) стеноз выходного отдела желудка
2) дисфагия
3) желудочно-кишечное кровотечение
4) перфорация опухоли

5) раковая кахексия
6) отдаленные метастазы

34. Восстановление непрерывности желудочно-кишечного тракта после дистальной субтотальной резекции желудка производят:

1) гастродуоденоанастомозом по Бильрот – 1
2) гастроэнтероанастомозом по Гофмейстеру-Финстереру
3) гастроэнтероанастомозом по Ру
4) анастомозом по Гартману

Выберите один правильный ответ

35. Операция гастрэктомия с лимфоденэктомией – это

1) тотальное удаление желудка с клетчаткой и регионарными лимфоузлами
2) удаление половины желудка с лимфоузлами
3) Наложение стомы для питания больного

36. Операция гастростомия показана при раке желудка:

1) дистального отдела 1У стадии
2) проксимального отдела желудка 11 стадии
3) кардиального отдела с переходом на пищевод 1У стадии
4) тела желудка
5) свода желудка

37. Операция еюностомия показана при раке желудка:

1) дистального отдела 1У стадии
2) проксимального отдела желудка 11 стадии
3) кардиального отдела с переходом на пищевод 1У стадии
4) тела желудка
5) свода желудка

38. Рентгенологическая картина бляшковидного рака желудка характеризуется:

1) дефектом наполнения
2) нишей
3) циркулярным сужением
4) ригидностью стенки
5) образованием каскада

39. При метастатическом поражении печени удаление первичной опухоли при раке желудка называется

1) паллиативной операцией
2) симптоматической операций
3) циторедуктивной операцией

40. Паллиативной операцией при раке антрального отдела желудка со стенозом и отдаленными метастазами в позвоночник (T4 N 1M1) является:

1) гастростомия
2) дистальная субтотальная резекция желудка
3) наложение гастро-энтеро и энтеро-энтеро анастомозов
4) гастрэктомия
5) проксимальная субтотальная резекция желудка

Выберите несколько правильных ответов

41. Для эндофитно- растущей опухоли рентгенологически характерно:

1) ригидность стенок
2) отсутствие перистальтики
3) дефект наполнения
4) деформация желудка
5) сужение желудка

42. Абсолютными признаками неоперабельности рака желудка являются:

1) канцероматоз брюшины
2) метастатическое поражение селезенки
3) метастазы в большой сальник
4) большие размеры опухоли
5) асцит

43. Методами лечения рака желудка являются:

1) химиотерапия
2) гормонотерапия
3) лучевая терапия
4) оперативное

5) лазеротерапия

44. Установка стентов возможна для паллиативного лечения рака:

1) свода желудка
2) тела желудка
3) кардиального отдела желудка с переходом на пищевод
4) пилорического канала

Выберите один правильный ответ.

45 Химиотерапия рака желудка , проводимая до операции, - это

1) паллиативная терапия
2) симптоматическая терапия
3) адъювантная терапия
4) неоадъювантная химиотерапия
5) лечебная

46. Химиотерапия рака желудка , проводимая после операции для профилактики метастазов, - это

1) паллиативная терапия
2) симптоматическая терапия
3) адъювантная терапия
4) неоадъювантная химиотерапия
5) лечебная

47. Химиотерапия рака желудка , проводимая после операции для лечения метастазов, - это

1) паллиативная терапия
2) симптоматическая терапия
3) адъювантная терапия
4) неоадъювантная химиотерапия
5) лечебная

48. Наиболее часто проявляется дисфагией рак желудка:

1) пилорического отдела
2) кардиального отдела
3) тела
4) большой кривизны
5) свода

49. Возможно ли выполнение радикальной операции при раке желудка лапароскопическим доступом

1) нет, это исключает радикализм

2) возможно иногда, если не выполнять лимфодиссекцию
3) да, это позволяет выполнить радикально лимфодиссекцию

50. Эндосонографию больным раком желудка выполняют до операции для того, чтобы:

1) определить метастазы в печень
2) определить метастазы в большой сальник
3) определить наличие асцита
4) определить канцероматоз
5) определить стадию Т

51. Ваша хирургическая тактика у больного раком желудка при выявлении фистулы гастро-колика

1) больной неоперабелен
2) больной инкурабелен
3) показана операция еюностомия
4) необходимо резекцию желудка или гастрэктомию дополнить резекцией поперечно-ободочной кишки
5) следует выполнить илеостомию

Ответы к тестам по теме: «Рак желудка».

1	2,3,5,6,7	**11**	1,2,3.4 5	**21**	3	**31**	3	**41**	1,2,5
2	1,2, 6	**12**	4	**22**	6	**32**	1,2,3,4,6	**42**	1,5
3	1,2,3,7	**13**	5	**23**	5	**33**	1.2,3,4	**43**	1,3,4
4	5,6,7,8	14	1	**24**	1	**34**	1,2,3	**44**	3, 4
5	4 ,5,6	**15**	1	***25***	2	**35**	1	**45**	3
6	1,2,3,4,5,	**16**	4	**26**	3	**36**	3	**46**	4
7	3,4.5,6	**17**	4	**27**	4	**37**	1	**47**	5
8	1,2,3,4,5,6, 8	**18**	5	**28**	4	**38**	1	**48**	2
9	3,4	**19**	4	**29**	5	**39**	1	**49**	3
10	4,5	**20**	4	**30**	3	**40**	1	**50**	5
								51	4

Ситуационные задачи для самоподготовки по теме: « Рак желудка».

Задача 1. У больного 48 лет с диагнозом “рак желудка” во время лапаротомии обнаружена инфильтративная опухоль, прорастающая все слои передней стенки тела желудка и распространяющаяся от антрального отдела до кардии. В большом сальнике пальпируются плотные увеличенные лимфатические узлы. На соседние органы опухоль не распространяется, отдаленные метастазы не обнаружены.

Вопросы:

1) Полный диагноз и стадия заболевания до операции по международной классификации?
2) Окончательно когда можно определить стадию заболевания?
3) Что такое метастаз Вирхова?
4) Какого объема операцию надлежит выполнить у больного?
5) Что, кроме хирургического лечения показано этому больному?

Задача 2 . У больного 58 лет обнаружен рак антрального отдела желудка инфильтративно-язвенная форма, гистологически – аденокарцинома с явлениями декомепенсированного стеноза выходного отдела желудка.

Во время операции при ревизии обнаружено, что опухоль размером 8х12 х 10 см, прорастает в поджелудочную железу, каменистой плотности. Имеется большое количество метастатических лимфатических узлов по ходу печеночно-12-перстной связки, левой желудочно-сальниковой артерии, селезеночной артерии, в малом и большом сальнике. Множественные метастазы в обе доли печени , асцит

Вопросы:

1. Стадия заболевания по международной классификации?
2. Какую операцию необходимо выполнить?
3. Что такое метастаз Крукенберга?
4. Какое лечение показано в послеоперационном периоде?

Задача 3. Больному 50 лет. Почувствовал себя больным 1,5 мес. назад. Появилась дисфагия, которая быстро нарастала, снижение массы тела.

При обследовании больного диагностирован рак кардиального отдела желудка, с переходом на пищевод и врастанием в диафрагму, выявлены признаки асцита, и метастазов в печень, увеличенные подключичные лимфатических узлов.

Вопросы:

1. Стадия заболевания по международной классификации?
2. Ваша тактика лечения?

.

Задача 4. Больной 63 лет, страдающий длительное время анацидным гастритом, за последние 4 месяца сильно похудел и ослабел. Утром у него появились головокружение и резкая слабость, была однократная рвота небольшим количеством содержимым типа «кофейной гущи». Днем был стул – мелена . После этого был доставлен в хирургическое отделение.

Вопросы:

1. Ваш диагноз?
2. Чем вызвано подобное состояние больного?
3. С помощью каких исследований можно уточнить диагноз?
4. Что следует предпринять?
5. При неэффективности консервативных мероприятий Ваши действия?

Задача 5. Больного 56 лет страдающего язвенной болезнью желудка в течение 20 лет, доставлен экстренно в больницу с желудочно-кишечным кровотечением. Подобное состояние возникло впервые. За последнее пол - года резко похудел (на 10 кг.), появилось отвращение к «мясному», слабость, отмечает увеличение в объеме живота.

При осмотре: кахектичен, бледен, склеры желтушны, печень увеличена из под реберной дуги на 3 см., перкуторно в брюшной полости определяется асцит. Гемоглобин 70 г/л, на перчатке неоформленные каловые массы черного цвета .

Вопросы:

1. Ваш диагноз?
2. Стадия заболевания по международной классификации?
3. Какие исследования необходимо провести для подтверждения диагноза?
4. Что такое синдром Савицкого?
5. Ваша тактика лечения?

Ответы к задачам по теме: «Рак желудка».

Задача 1.

1) Рак тела желудка, тотальное поражение, инфильтративная форма, гистологически - ? T4 Nx M0.
2) Только после операции, исследовав все удаленные лимфатические регионарные узлы
3) Лимфогенный метастаз рака в надключичную область.

4) Гастрэктомия с расширенной лимфодиссекций Д2 и наложением пищеводно-кишечного анастомоза на выключенной по Ру петле тонкой кишки.
5) Дооперационная и послеоперационная (неоадъювантная и алъювантная лечебная химиотерапия)

Задача 2.

1) T4 b N3 M1.
2) Наложение гастроэнтеро и энтеро-энтеро анастомоза на выключенной по Ру петле тощей кишки или еюностомия
3) Метастазирование в яичники при раке желудка у женщин
4) Химиотерапия и симптоматическое лечение.

Задача 3.

1.Кардиоэзофагеальный рак (Зиверт Ш) T4 N3M1.

2. Стентирование или ееюностомия с пред-и дооперациолнной лучевой и химиотерапией.

Задача 4.

1. Рак тела желудка.
2. Желудочно кишечное кровотечение из распадающееся опухоли.
3. Экстренная ЭГДС, при возможности – с биопсией.
4. Остановка кровотечения консервативными методами.
5. Хирургическая операция – субтотальная дистальная резекция желудка или гастрэктомия, при нерезектабельности – перевязка левой желудочной артерии.

Задача 5.

1. Рак желудка.
2. T4 NxM1.
3. Экстренная ЭГДС.
4. Синдром малых признаков при злокачественных опухолях.
5. Консервативная гемостатическая терапия, при неэффективности – лапаротомия, перевязка левой желудочной вены.

СПИСОК ЛИТЕРАТУРЫ

1. Sabiston textbook of surgery. The biological basis of modern surgical practice. 20th edition.

2. Schwartz's. Principles of Surgery. Tenth Edition.

3. А Ф Черноусов с соавт. «Хирургия рака желудка». М.: ИздАТ,2004, 560с.

4. Национальные клинические рекомендации РОХ. 2016г.

5. Практические рекомендации по лечению злокачественных опухолей Российского общества клинической онкологии 2017г.

6. TNM: Классификация злокачественных опухолей / Под ред. Дж.Д. Брайерли и др.; пер. с англ. и научн. ред. Е.А. Дубовой, К.А. Павлова. 2-е изд. на русском языке. - М.: Логосфера, 2018. - 344 с.